

Отчет о клинических случаях

C L I N

I C A L

C A S E



## Введение

### Пародонтолог

Доктор Донг-Вук Чанг

---



- Сертифицированный специалист по пародонтологии
- Клинический доцент стоматологической школы Университета Кёнхи, стоматологической больницы
- Директор Корейской академии оральной и челюстно-лицевой имплантологии
- Директор Корейской академии пародонтологии
- Директор стоматологической клиники Win

### Ортопед

Доктор Юнг-Джин Чо

---



- Окончил и прошел обучение в Сеульском национальном университете стоматологическом колледже, на кафедре ортопедии.
- Директор Корейской академии оральной и челюстно-лицевой имплантологии
- Внештатный профессор факультета стоматологии Сеульского национального университета.
- Директор клиники имплантации зубов доктора Чо



## Пародонтолог

Доктор Юнг-Хюн Ким

---



- Сертифицированный специалист по пародонтологии
- Окончил стоматологический факультет университета Кёнхи.
- Заместитель директора по связям с общественностью Корейской академии пародонтологии
- Доцент стоматологической больницы университета Кёнхи
- Директор стоматологической клиники e-TnTn

## Пародонтолог

Доктор Бёнг-Кё Пак

---



- Сертифицированный специалист по пародонтологии
- Степень магистра в аспирантуре стоматологии, Университет Кёнхи.
- Клинический доцент стоматологической больницы университета Кёнхи
- Научный директор Сеульской стоматологической ассоциации
- Директор стоматологической клиники Seoul Pil



Отчет о клинических случаях

# Содержание



<b>1</b>	<b>Немедленная имплантация</b> .....	<b>6</b>
	Случай 1 Немедленная установка имплантата G-DIFF с костной пластикой .....	8
	Случай 2 Немедленная имплантация с НКР .....	11
	Случай 3 Немедленная имплантация с G-DIFF .....	14
<b>2</b>	<b>Костная трансплантация (КТ)</b> .....	<b>18</b>
	Случай 4 Ранняя установка имплантата с костной пластикой .....	20
	Случай 5 Отсроченная имплантация с НКР после экстракции .....	23
	Случай 6 Несколько имплантатов в эстетически неблагоприятной области ...	26
	Случай 7 Установка имплантата G-DIFF с одновременной НКР .....	30
<b>3</b>	<b>Хирургия околоносовых пазух</b> .....	<b>34</b>
	Случай 8 Синус-лифтинг с использованием имплантата G-DIFF .....	36
	Случай 9 Поднятие верхнечелюстной пазухи с помощью имплантата G-DIFF .	40
	Случай 10 Установка имплантата G-DIFF с техникой подъема дна верхнечелюстной пазухи .....	44
	Случай 11 Синус-трансплантат с системой имплантации G-DIFF и набором для синус-лифтинга G-DIFF .....	48
<b>4</b>	<b>Хирургия руководства</b> .....	<b>52</b>
	Случай12 Направленная хирургия и увеличение контура гребня .....	54
	<b>Долгосрочный клинический случай</b> .....	<b>58</b>
	Отчет за 10+ лет .....	58



# 1

Отчет о клинических случаях

## Немедленная имплантация



Клинический  
случай 1

Немедленная установка имплантата G-DIFF  
с костной пластикой

Клинический  
случай 2

Немедленная имплантация с НКР

Клинический  
случай 3

Немедленная имплантация с G-DIFF

# Немедленная установка имплантата G-DIFF с костным трансплантатом Graft

Доктор Донг-Вук Чанг

## Описание

- Согласно многочисленным клиническим и научным исследованиям, немедленная установка имплантата и немедленная нагрузка стали предсказуемыми вариантами лечения после удаления зуба.
- Для успешной немедленной установки имплантата стоматолог должен четко знать основные принципы.
- Поскольку при немедленной установке имплантата возникает дефект или зазор в кости, необходимо применить костную пластику.
- Имплантат G-DIFF подходит для получения начальной стабильности.

## Материалы и методы

- **Пациент:** 34 года, Женщина
- **Жалобы:** Я хочу восстановить сломанный нижний левый первый моляр.
- **Место операции:** #36
- **Имплантат:** IB-T Ø5.0x9.5мм
- **План лечения:** Удаление первого нижнего левого моляра и немедленная установка имплантата с костной пластикой.

### Процедура:

- (1) Удаление под местной анестезией.
- (2) Первоначальное сверление было выполнено на перегородчатой кости.
- (3) Используйте спиральное сверло, чтобы расширить диаметр и установить имплантат.
- (4) Зазор между имплантатом и стенкой ложа был заполнен материалом для трансплантации.
- (5) Был установлен формирователь десны оптимального размера (диаметр и высота).
- (6) Клапан был закрыт.
- (7) Через семь месяцев после операции был установлен окончательный протез.

## Результаты и комментарии

- Пациент жаловался на дискомфорт и хотел восстановить сломанный зуб. (#36)
- После обследования состояния мягких и твердых тканей я запланировал установку имплантата сразу после удаления зуба.
- Никаких проблем во время операции не возникло. Через 2 месяца заживления имплантат успешно остеоинтегрировался, и началась восстановительная фаза.
- Были сделаны слепки и изготовлены индивидуальные абатменты.
- Была поставлена окончательная ортопедическая конструкция. Имплантат был установлен в идеальном с точки зрения протезирования положении, и не было никаких признаков патологии мягких тканей вокруг имплантата.
- Пациентка осталась довольна функциональностью и эстетикой окончательных реставраций.



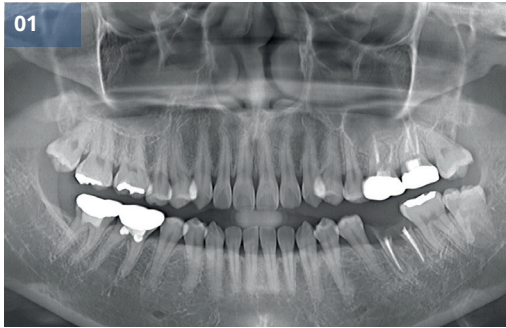

Рис. 01 Предоперационная панорамная рентгенограмма

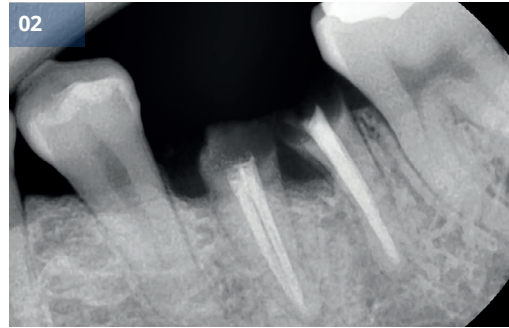


Рис.02 Предоперационная периапикальная рентгенограмма

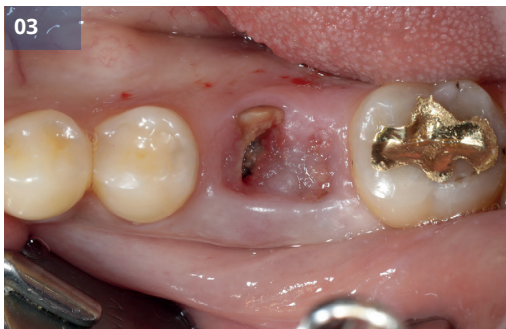

Рис.03,04 Предоперационный внутриротовой вид

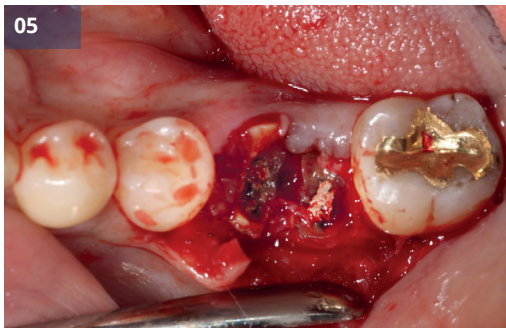
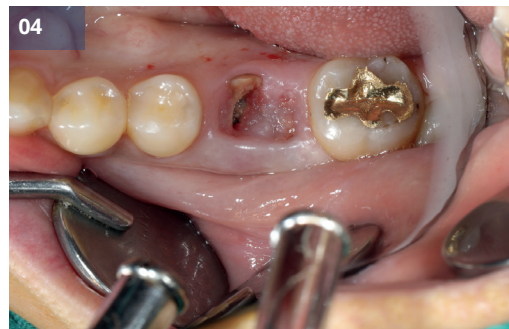

Рис.05 Удаление

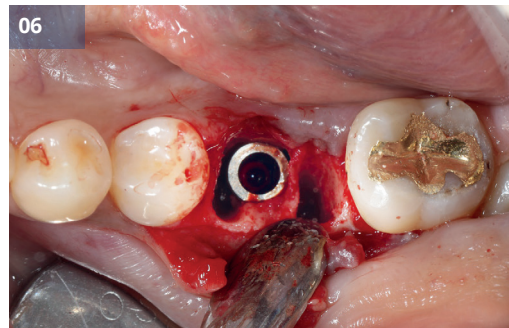


Рис.06 Установка имплантата (#36, IB-T Ø5.0x9.5мм)

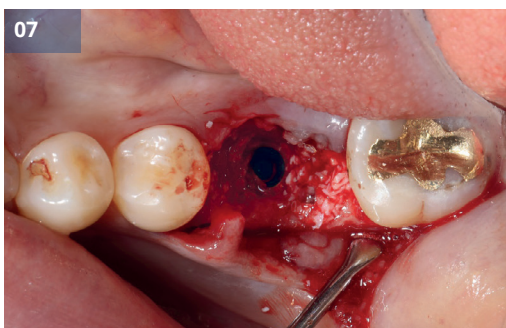


Рис.07 Разрыв был заполнен костным трансплантатом.

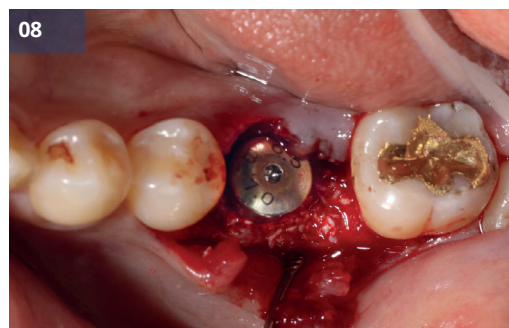

Рис.08 Устанавливается формирователь десны.

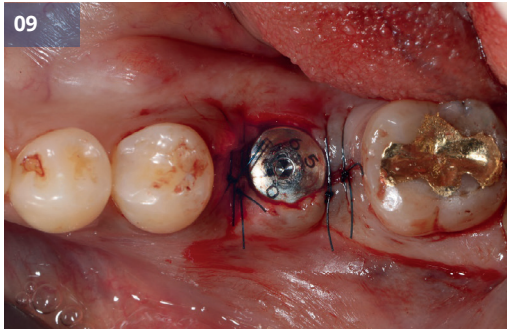


Рис.09 Шов

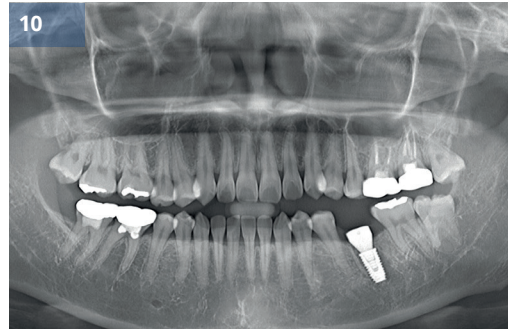


Рис.10 Послеоперационная панорамная рентгенограмма

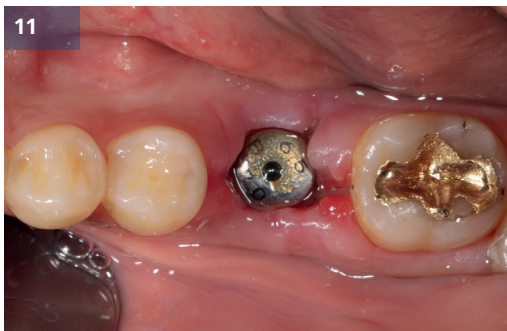

Рис.11 Через 1 месяц

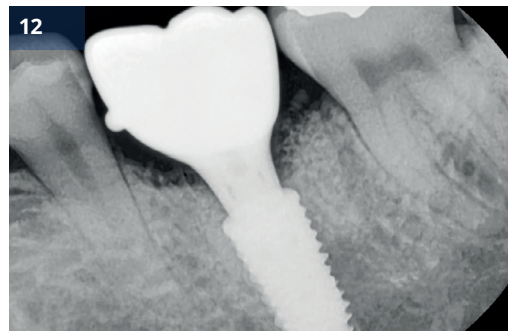


Рис.12,13,14 Окончательная ортопедическая конструкция

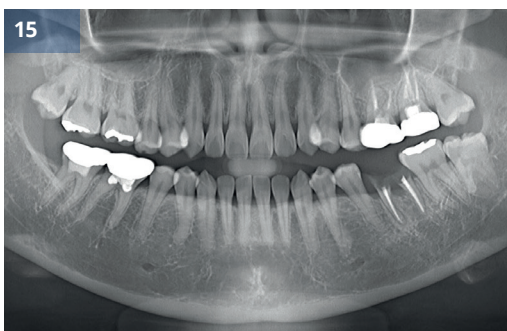
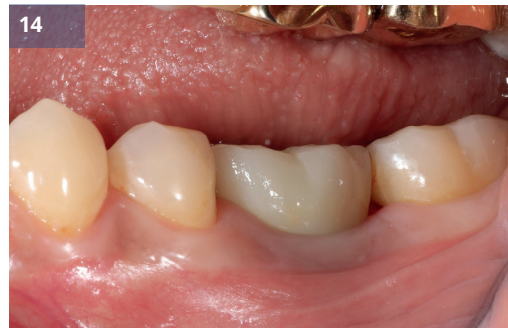
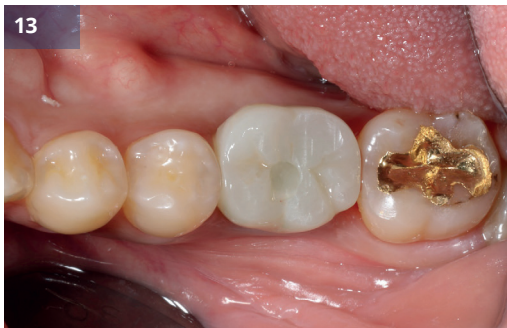Рис.15 До операции

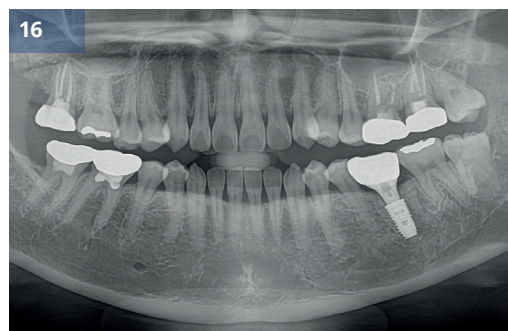


Рис.16 После (наблюдение 3 месяца)



# Немедленная имплантация с НКР

Доктор Юнг-Хюн Ким

## Описание

- Управляемая костная регенерация (НКР) часто применяется, когда требуется имплантологическое лечение из-за потери зубов в передней части верхней челюсти.
- НКР широко применяется и является одним из наиболее предсказуемых методов регенерации костной ткани.
- Я хочу представить случай, когда НКР была выполнена одновременно с немедленной установкой имплантата с использованием системы имплантатов G·DIFF в переднем отделе верхней челюсти.

## Материалы и методы

- **Пациент:** 54 года, Мужчина
- **Жалобы:** Боль и дискомфорт из-за сильного кариеса на верхнем левом клыке.
- **Место операции:** #23
- **Имплантат:** IB-T Ø4,5 x 11,0 мм
- **План лечения:** Немедленная имплантация с НКР после удаления.
- **Процедура:**
  - (1) Была проведена экстракция.
  - (2) Немедленная установка имплантата в области верхнего левого клыка.
  - (3) Костный дефект был заполнен костным трансплантатом и покрыт барьерной мембраной.
  - (4) Был установлен формирователь десны, и лоскут был ушит.
  - (5) Почти через 5 месяцев после операции был установлен окончательный протез.

## Результаты и комментарии

- Поскольку форма лунки удаленного зуба благоприятствовала сохранению объема пересаженной кости и регенерации костной ткани, я запланировал немедленную имплантацию после удаления зуба. извлечение.
- Для успешной немедленной имплантации очень важно обеспечить первичную стабильность и правильное положение трехмерного имплантата, и система G·DIFF очень полезна для этой цели.
- Положение имплантата было правильным, а послеоперационные рентгенограммы демонстрируют стабильный внешний вид и эстетические клинические результаты.
- Пациентка осталась функционально и эстетически удовлетворена результатами лечения.



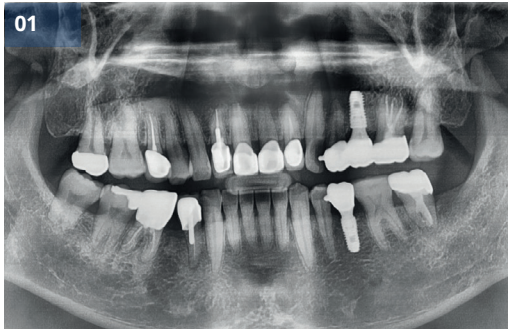

Рис.01 Предоперационная панорамная рентгенограмма

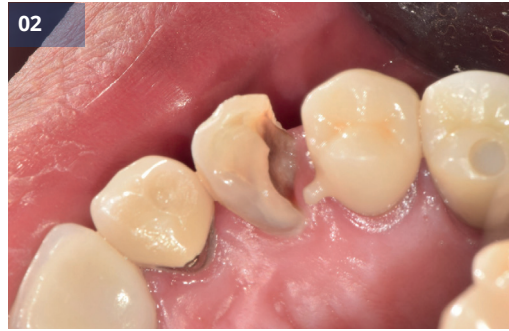

Рис.02 Предоперационный внутриротовой вид

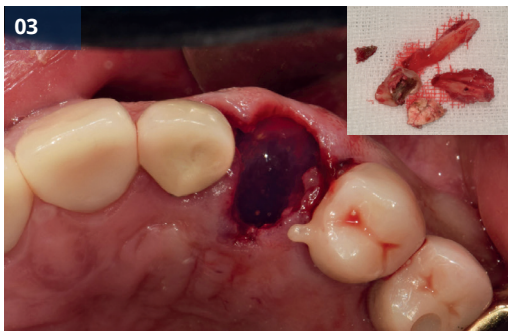

Рис.03 Удаление

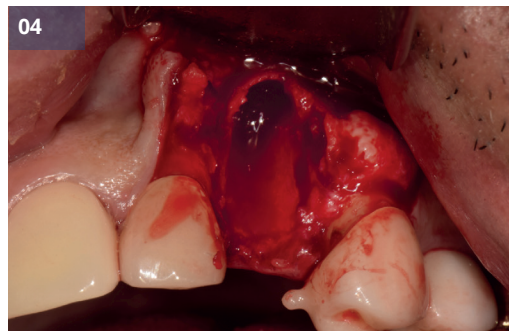


Рис.04,05 Установка имплантата (#23, IB-T Ø4,5x11,0 мм)

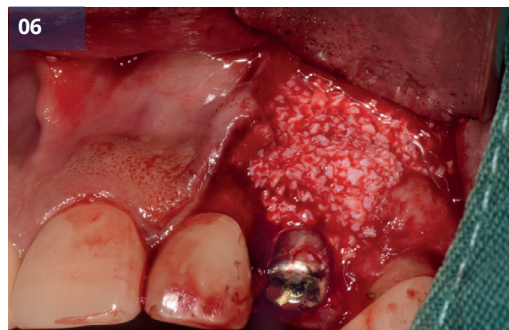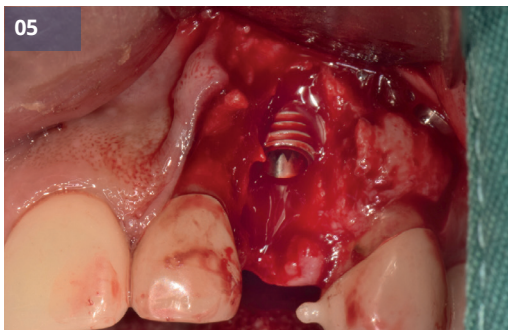


Рис.06,07 Применение костного трансплантата и мембраны

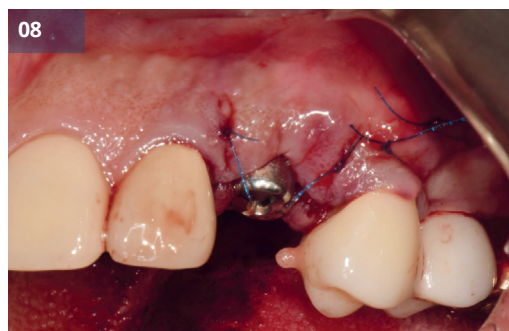
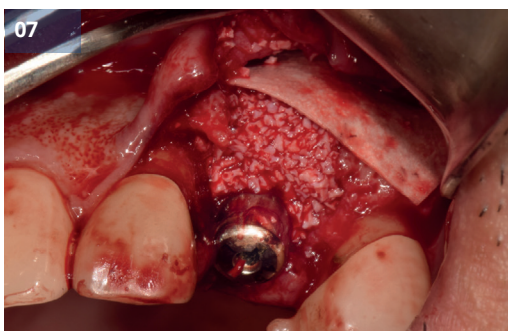

Рис.08 Устанавливается формирователь десны.

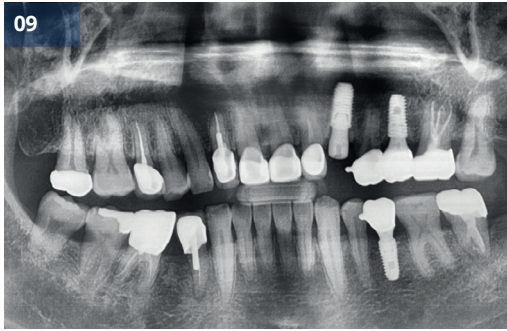


Рис.09 Послеоперационная панорамная рентгенограмма

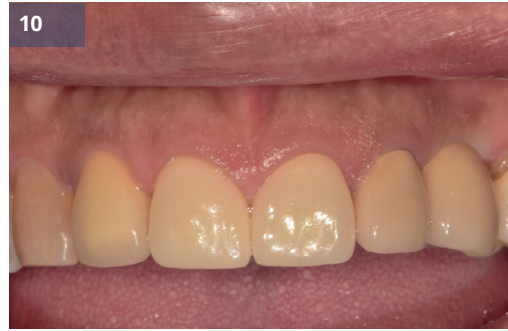

Рис.10 Окончательная ортопедическая конструкция

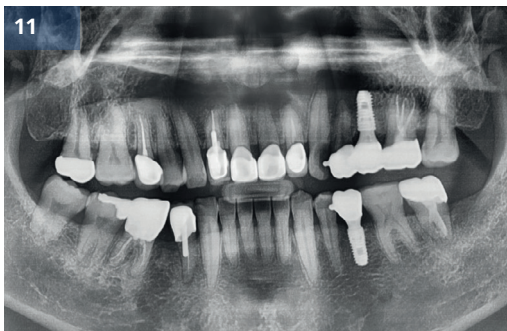


Рис.11 До операции

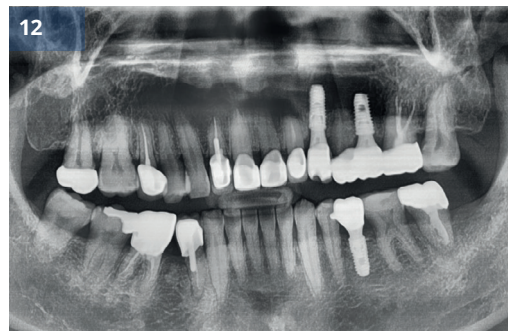


Рис.12 После (окончательное протезирование)

## Немедленная имплантация с G-DIFF

Доктор Бёнг-Кё Пак

### Описание

- Немедленная установка имплантата в свежие места удаления может обеспечить многочисленные преимущества, включая меньшее количество хирургических вмешательств, сокращение общего времени лечения и улучшение мягкости и поддержки тканей.
- Хотя немедленное размещение теоретически может предотвратить резорбцию твердых тканей щечной пластинки, которая может возникнуть после удаления зуба, исследования показали, что морфологические изменения альвеолярного гребня все равно могут произойти, несмотря на эти протоколы размещения.
- Предыдущие систематические обзоры, сравнивающие результаты имплантации в свежие лунки удаленных зубов с результатами отсроченной установки в зажившую кость, показали, что, хотя эстетический результат может быть благоприятным, немедленная имплантация может иметь более высокий общий показатель неудач.
- В результате время установки имплантата продолжает оставаться важной темой для дискуссий в литературе.
- В данном случае мы стремимся внедрить эффективное использование конического имплантата G-DIFF с четко определенным внешним контуром для достижения превосходной начальной стабильности.

### Материалы и методы

- **Пациент:** 56 лет, Мужчина
- **Жалобы:** #15 перелом корня
- **Место операции:** #15
- **Имплантат:** IB-T Ø4,0 x 9,5 мм
- **План лечения:** Немедленная имплантация
- **Процедура:**
  - (1) Было проведено осторожное извлечение без переломов костных пластин.
  - (2) Установка имплантата производилась в месте удаления зуба.
  - (3) На место установки был установлен формирователь десны.
  - (4) Зазор между фиксатором и стенкой гнезда был заполнен прививочным материалом (FDBA)
  - (5) Клапан был закрыт.
  - (6) Через четыре месяца после операции был изготовлен окончательный протез.

### Результаты и комментарии

- Немедленная имплантация имеет ряд преимуществ, но ее недостатком обычно является то, что достижение достаточной стабильности во время немедленной имплантации может оказаться сложной задачей.
- В качестве альтернативы можно использовать имплантаты немного большего диаметра для достижения первоначальной стабильности.



- Однако выбор имплантата с чрезмерно большим диаметром нецелесообразен в узких участках альвеолярной кости, таких как передние или премолярные области.
- В данном случае использование имплантата IB-T диаметром 4,0 и соблюдение протокола изделия для окончательного сверления привели к успешному достижению адекватной стабильности.
- Конструкция имплантатов G-DIFF имеет преимущество в том, что как макро-, так и микроструктуры способствуют превосходной первоначальной стабильности.

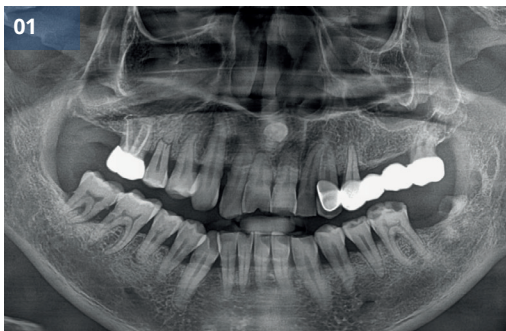


Рис.01 Предоперационная панорамная рентгенограмма

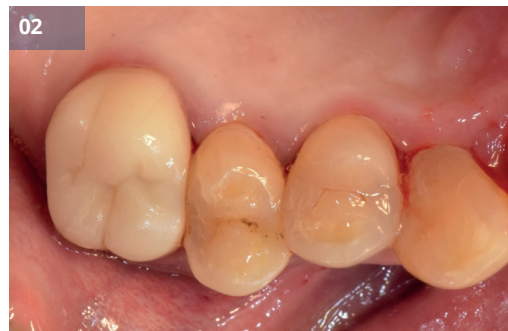

Рис.02 Предоперационный внутриротовой вид

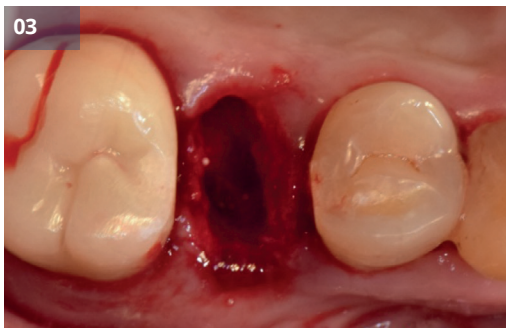

Рис.03 Удаление

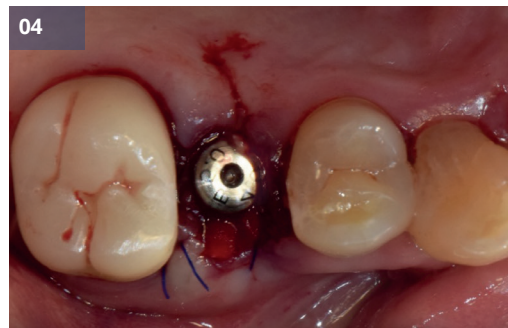


Рис.04 Установка имплантата и соединение формирователя десны (#15, IB-T Ø4,0 x 9,5 мм)

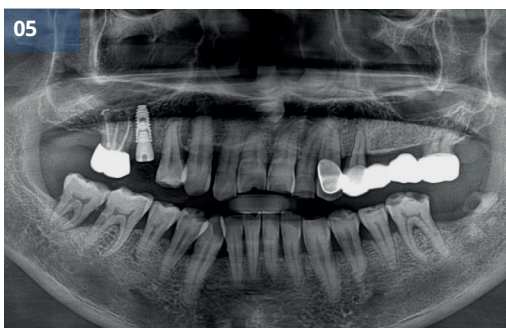

Рис.05 Послеоперационная панорамная рентгенограмма

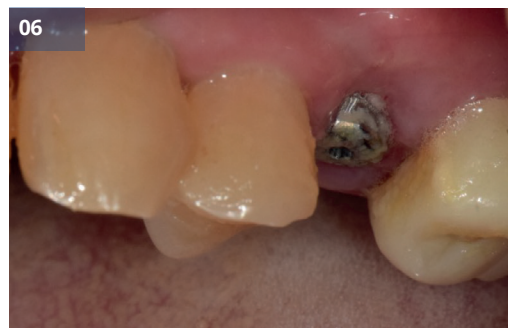

Рис.06 Через 11 дней

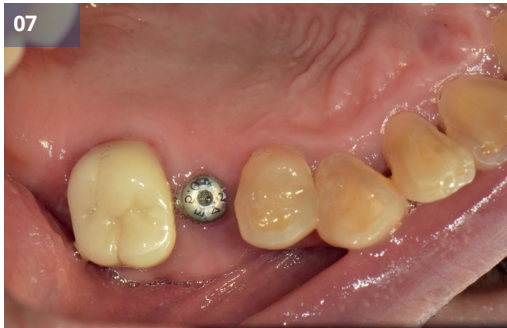

Рис. 07 Через 2 месяца

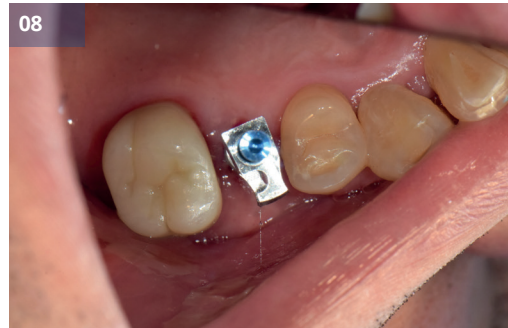

Рис. 08 Через 3 месяца

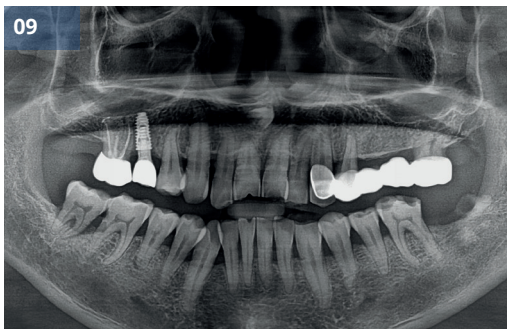


Рис. 09,10,11 Окончательный протез

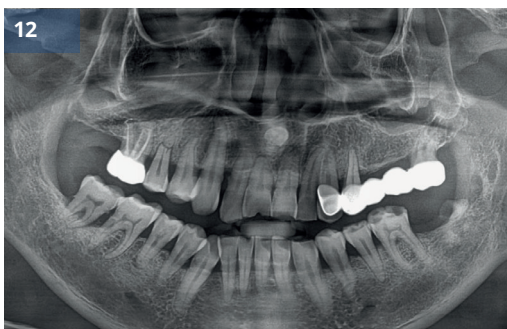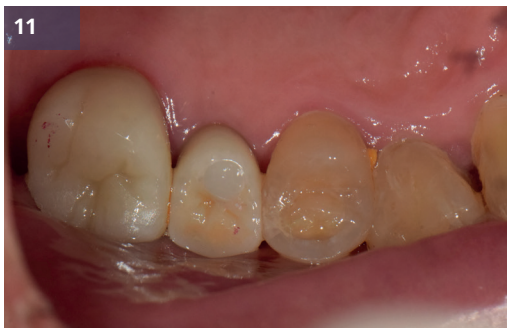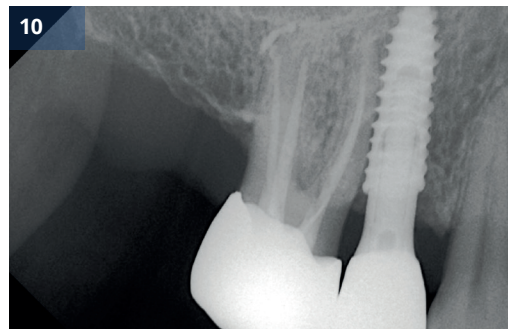


Рис.12 До (предоперационный)

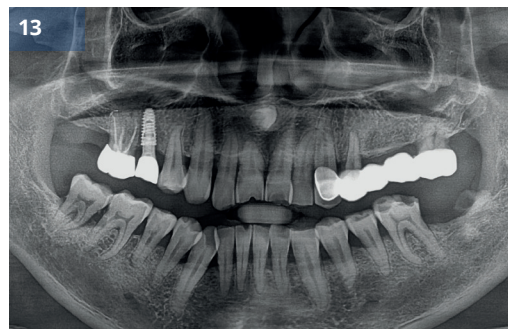

Рис.13 После (наблюдение 3 месяца)



# 2

Отчет о клинических случаях

## Костная трансплантация (КТ)



Клинический  
случай 4

Ранняя установка имплантата  
с костной пластикой

Клинический  
случай 5

Отсроченная имплантация с НКР  
после экстракции

Клинический  
случай 6

Несколько имплантатов в эстетически  
неблагоприятной области

Клинический  
случай 7

Установка имплантата G-DIFF  
с одновременной НКР

## Ранняя установка имплантата с костной пластикой

Доктор Донг-Вук Чанг

### Описание

- Согласно многочисленным клиническим и научным исследованиям, ранняя установка имплантатов с костной пластикой стала предсказуемым вариантом лечения потери зубов.
- Для успешной ранней установки имплантата с костной пластикой стоматолог должен четко знать основные принципы.
- Поскольку образовался дефект кости, необходима костная пластика.

### Материалы и методы

- **Пациент:** 59 лет, Женщина
- **Жалобы:** Я хочу восстановить отсутствующие верхние передние зубы.
- **Место операции:** #12, 14, 23, 24
- **Имплантат:** IB mini Ø3,0 x 11,0 мм (#12), IB-T Ø4,5 x 9,5 мм (#14, 24), IB-T Ø4,0 x 9,5 мм (#23)
- **План лечения:** Имплантация с костной пластикой.
- **Процедура:**
  - (1) Была проведена первая операция.
  - (2) Для расширения диаметра использовалось спиральное сверло, и были установлены имплантаты.
  - (3) Дефект, связанный с имплантатами, был закрыт костным трансплантатом.
  - (4) Клапан был закрыт.
  - (5) Через два с половиной месяца была проведена вторая операция.
  - (6) Были подобраны оптимальные размеры (диаметр и высота) формирователей десны.
  - (7) Через год и четыре месяца после второй операции был установлен окончательный протез.

### Результаты и комментарии

- Пациент жаловался на дискомфорт и хотел восстановить отсутствующие зубы. После осмотра состояния твердых и мягких тканей я запланировал установку имплантатов после Период заживления 8 недель.
- Во время операции проблем не возникло.
- Через 2,5 месяца заживления была проведена вторая операция.
- Месяц спустя началась предварительная реставрационная фаза терапии. Были сделаны слепки и изготовлены индивидуальные абатменты.
- Фиксаторы установлены в идеальном с точки зрения протезирования положении, признаков патологии мягких тканей вокруг имплантата не обнаружено.
- Пациентка осталась довольна функциональностью и эстетикой окончательных реставраций.

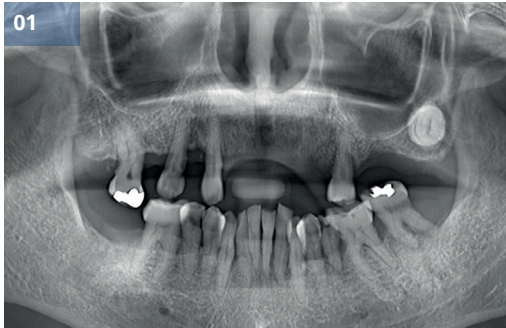

Рис.01 Предоперационная панорамная рентгенограмма

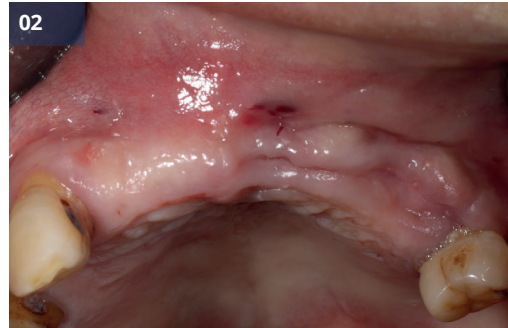

Рис.02 Предоперационный внутриротовой вид

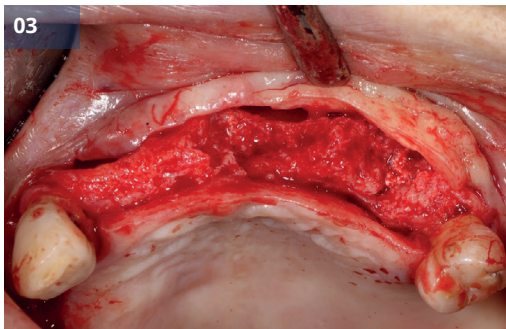


Рис.03 Отражение лоскута

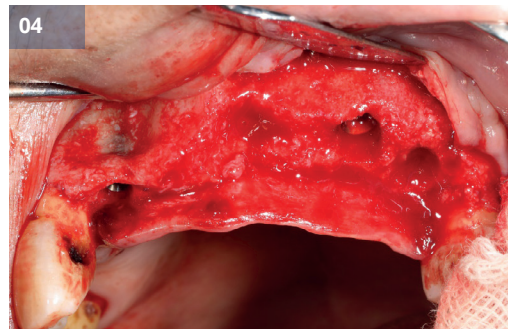


Рис.04,05 Установка имплантата (#12, IBmini Ø3,0 x 11,0 мм, #14,24, IB-TØ4,5 x 9,5 мм, #23, IB-TØ4,0 x 9,5 мм)

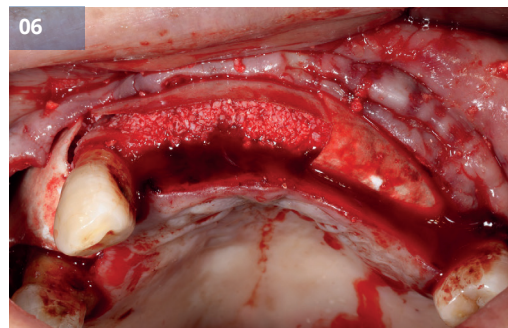
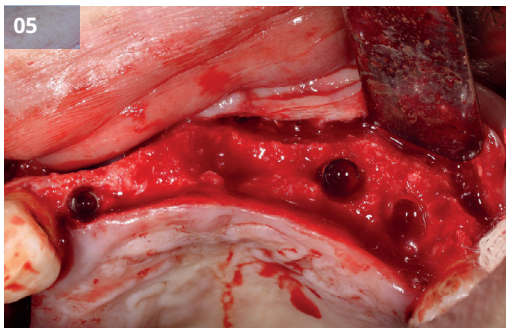


Рис.06 Дефект кости был заполнен костным трансплантатом.

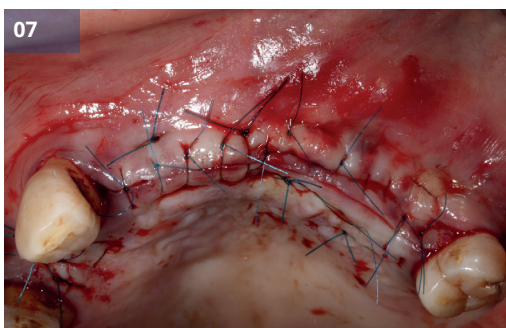


Рис.07 Шов

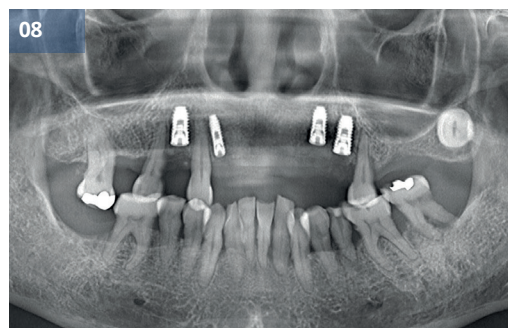


Рис.08 Послеоперационная панорамная рентгенограмма



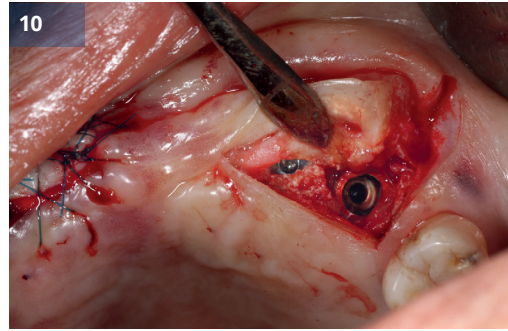
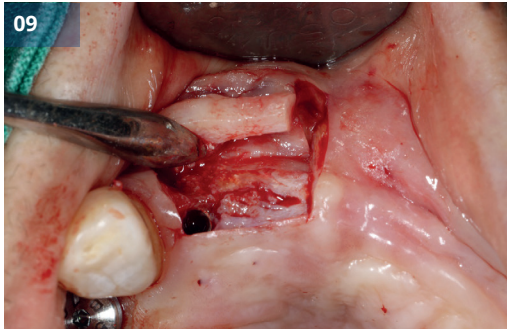


Рис.09,10 Отражение закрылка (2й операция)

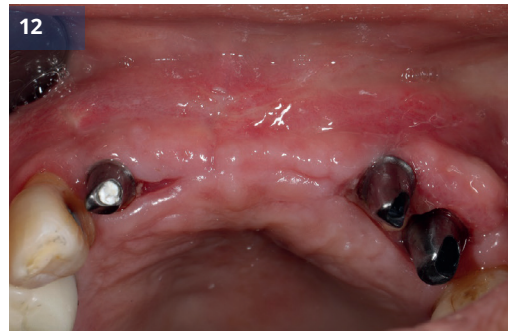
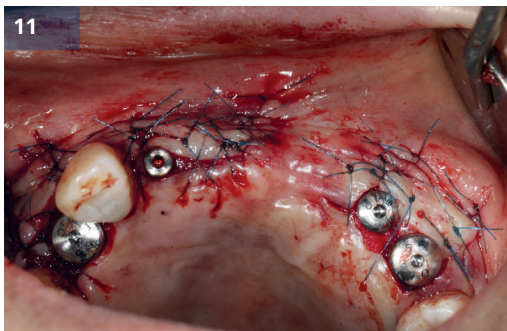


Рис.11 Устанавливаются формирователи десны.

Рис.12 Индивидуальное соединение абатментов

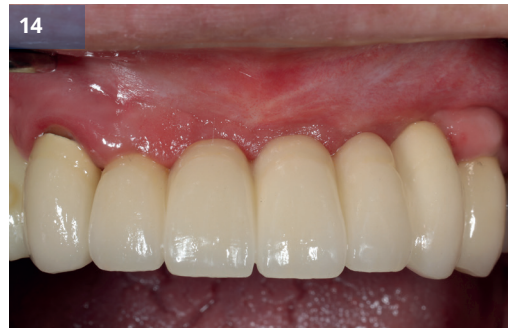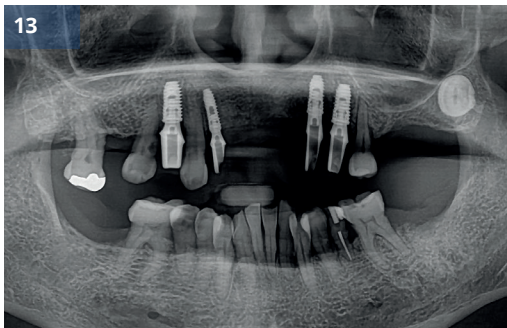


Рис.13 Послеоперационная панорамная рентгенограмма (2й операция)

Рис.14 Окончательный протез

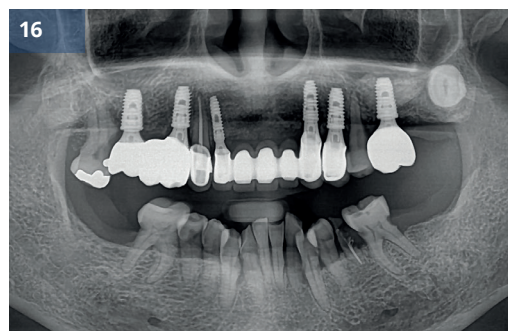
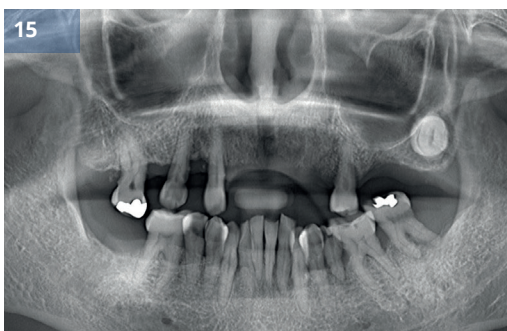
Рис.15 До (предоперационный)

Рис.16 После (окончательное протезирование)

# Отсроченная имплантация с НКР после экстракции

Доктор Юнг-Хюн Ким

## Описание

- Одно разрушение из-за тяжелого пародонтита затрудняет имплантацию. Однако, сложность лечения может быть уменьшена, если правильно выбрать время имплантации
- Выбирается место установки и стратегическое положение имплантата для протезирования.
- Кроме того, если вокруг имплантата наблюдается резорбция кости, можно прогнозируемо добиться регенерации кости с помощью направленной костной регенерации (НКР).
- НКР широко применяется и является одним из наиболее предсказуемых методов регенерации костной ткани.
- Я хочу представить случай, когда НКР была выполнена одновременно с отсроченной установкой имплантата с использованием системы имплантатов G·DIFF.

## Материалы и методы

- **Пациент:** 54 года, Женщина
- **Жалобы:** Я не могу кусать с правой стороны.
- **Место операции:** #15, 17
- **Имплантат:** IB-T Ø4,5 x 8,0 мм (#15), Ø5,0 x 8,0 мм (#17)
- **План лечения:** Имплантация с НКР после удаления.
- **Процедура:**
  - (1) Была проведена экстракция.
  - (2) Операция по имплантации была проведена через 3 месяца после удаления зуба.
  - (3) Установка имплантата в правом верхнем углу.
  - (4) Направленная костная регенерация с использованием костного трансплантата и барьерной мембраны была проведена на участке резорбции кости.
  - (5) Лоскут был ушит.
  - (6) Окончательный протез был установлен почти через 8 месяцев после удаления зуба.

## Результаты и комментарии

- Установка имплантата была запланирована через 3 месяца после удаления зуба с тяжелым пародонтитом.
- Планировалось установить мостовидный протез без установки имплантата в области с выраженным разрушением костной ткани.
- Имплантат был установлен в соответствующее положение с помощью протезной системы G·DIFF, а на участке костной резорбции вокруг имплантата была выполнена НКР.
- Расположение имплантата было адекватным, а послеоперационные рентгенограммы также показали стабильный внешний вид.
- Пациентка осталась очень довольна результатом реставрации.



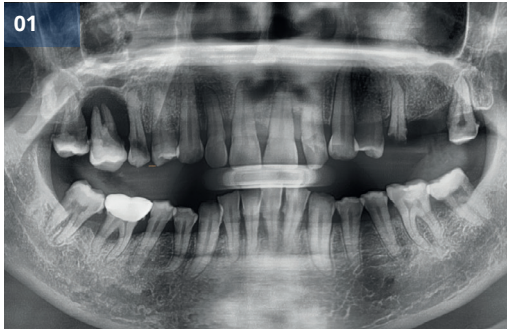

Рис.01 Первичная панорамная рентгенограмма

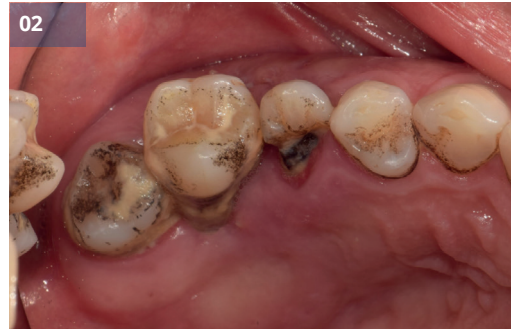

Рис.02 Первичный внутриротовой вид

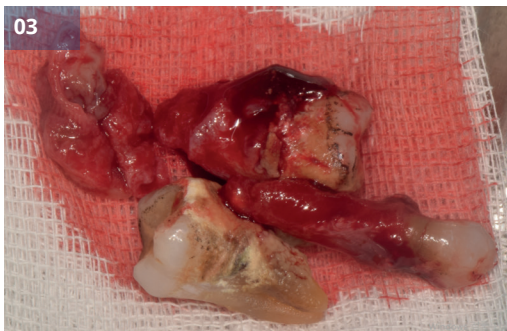


Рис.03 Удаление

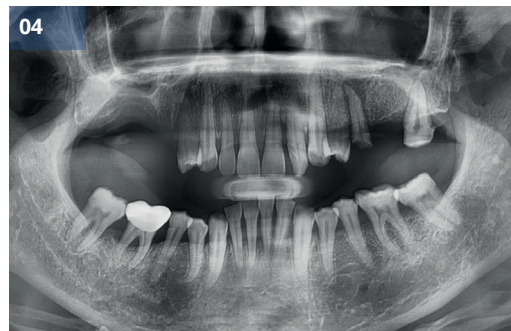


Рис.04 Предоперационная панорамная рентгенограмма (удаление через 3 месяца)

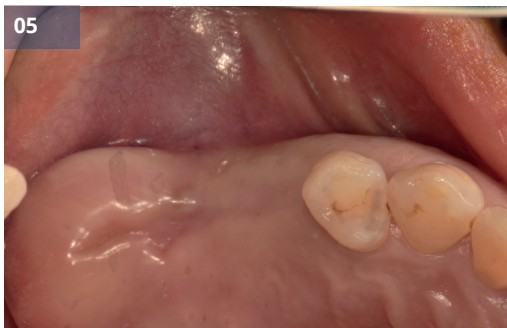

Рис.05 Предоперационный вид полости рта (удаление через 3 месяца)

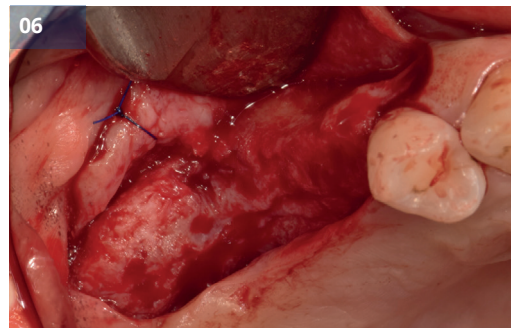


Рис.06 Отражение лоскута

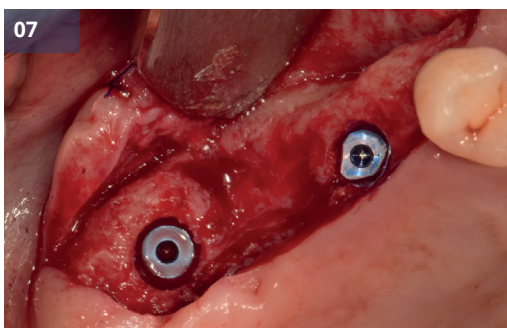


Рис.07 Установка имплантата (#15, IB-T Ø4,5x8,0 мм, # 17, IB-T Ø5.0x8.0мм)

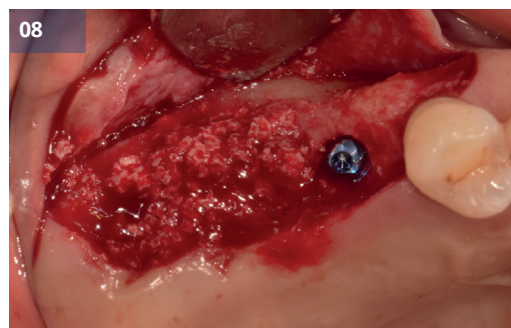


Рис.08,09 Применение костного трансплантата и мембраны

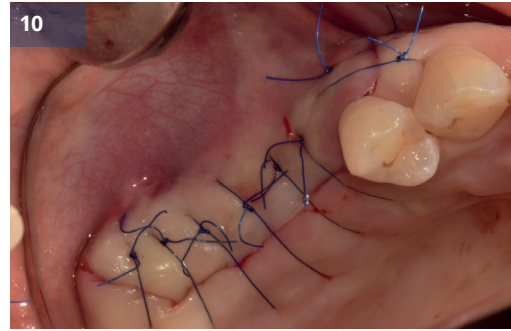
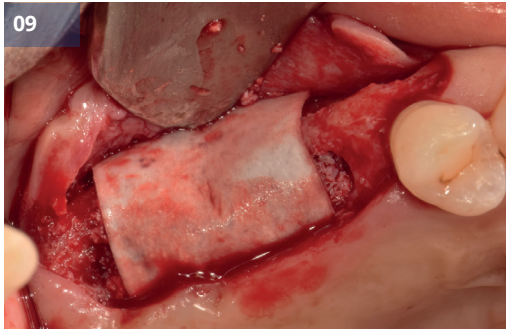


Рис.10 Шов

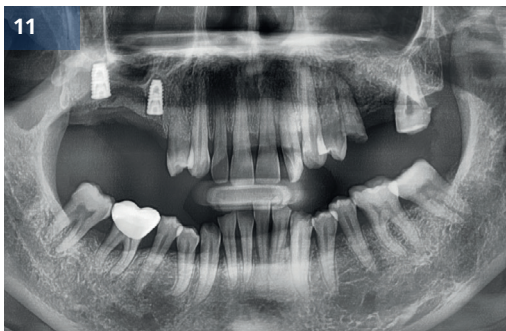


Рис.11 Послеоперационная панорамная рентгенограмма

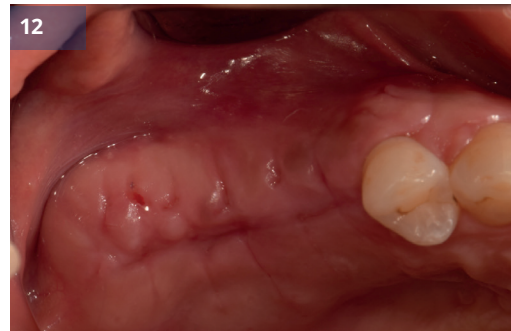

Рис.12 ПОД 2 недели

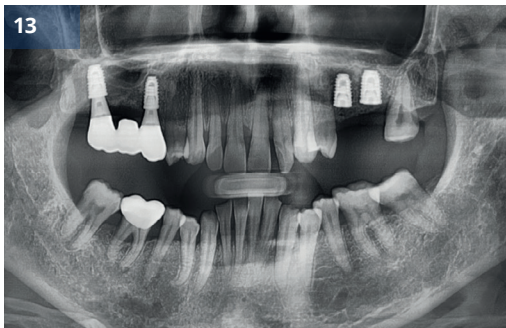


Рис.13 Окончательный протез

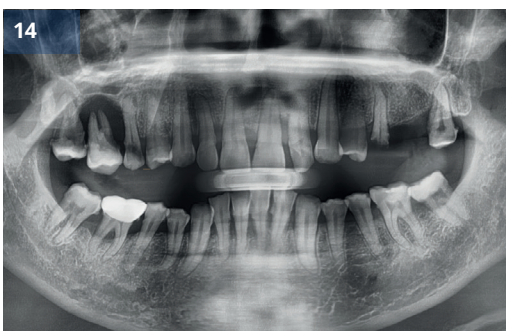

Рис.14 До (предоперационный)

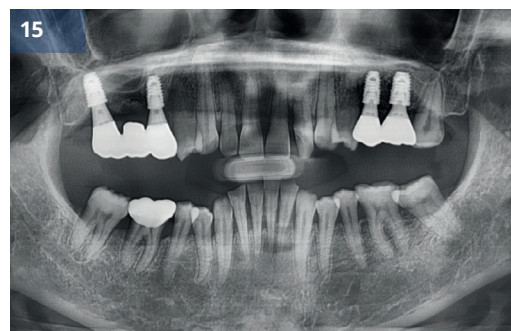

Рис.15 После (наблюдение в течение 6 месяцев)



## Несколько имплантатов в эстетически неблагоприятной области

Доктор Бёнг-Кё Пак

### Описание

- Передняя область верхней челюсти имеет большое эстетическое значение.
- При значительной потере альвеолярной кости в этой области для успешного эстетического восстановления имплантатом необходимо создать достаточное количество твердых и мягких тканей.
- В последние годы широко применяется метод удаления с сохранением лунки, позволяющий максимально сохранить как твердые, так и мягкие ткани после удаления зуба.
- В случаях, когда извлечение с сохранением лунки оказывается недостаточным, для заполнения дефектных участков можно использовать процедуры направленной костной регенерации (НКР).
- В случаях, когда происходит горизонтальная и вертикальная потеря альвеолярной кости, для реконструкции альвеолярного отростка рекомендуется использовать титановую сетку, которая позволяет эффективно сохранять пространство.
- Я хочу представить случай, когда тяжелая потеря альвеолярной кости в переднем отделе верхней челюсти была эстетически восстановлена с помощью экстракции с сохранением лунки, после чего была применена титановая сетка и имплантаты G-DIFF.

### Материалы и методы

- **Пациент:** 49 лет, Женщина
- **Жалобы:** Реконструкция верхней эстетической области.
- **Место операции:** #12, 22
- **Имплантат:** IB-T Ø4,0 x 11,0 мм (Оба)
- **План лечения:** Имплантация с НКР после удаления и сохранения лунки.
- **Процедура:**
  - (1) Выполнено извлечение и консервация гнезда.
  - (2) Через 2 месяца была проведена операция по формированию мукогингивального лоскута.
  - (3) Установка имплантата в эстетически поврежденный передний участок.
  - (4) Зазор между приспособлением и стенкой гнезда был заполнен прививочным материалом.
  - (5) На пораженную область наложили титановую сетку и коллагеновую мембрану, а для завершения закрытия раны наложили швы.
  - (6) Вторая операция была проведена через 5 месяцев.
  - (7) Было выполнено временное протезирование и снятие слепков.
  - (8) Через семь месяцев после операции был изготовлен окончательный протез.

### Результаты и комментарии

- В случаях тяжелого пародонтита удаление зуба часто значительно уменьшает объем альвеолярной кости. Однако в данном случае была проведена экстракция с применением методов сохранения гнезда, в результате чего в сохранении достаточного количества альвеолярной кости даже через два месяца после удаления.

- Недостаток твердой ткани был восполнен с помощью направленной костной регенерации (НКР) с использованием титановой сетки во время установки имплантата.
- В результате десневой край оказался смещен больше в сторону коронковой части, чем до операции.
- Несмотря на серьезную потерю альвеолярной кости, вызванную тяжелым пародонтитом, сочетание сохранения лунки удаленного зуба, титановой сетки и имплантатов G·DIFF дало удовлетворительные результаты как для пациента, так и для хирурга.

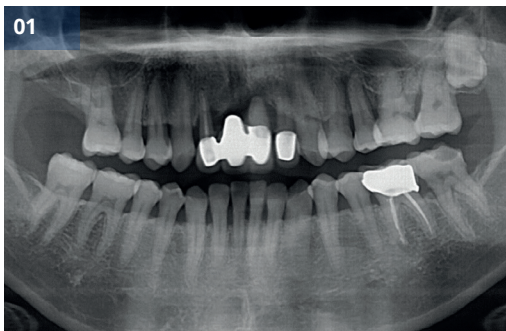


Рис.01 Первичная панорамная рентгенограмма

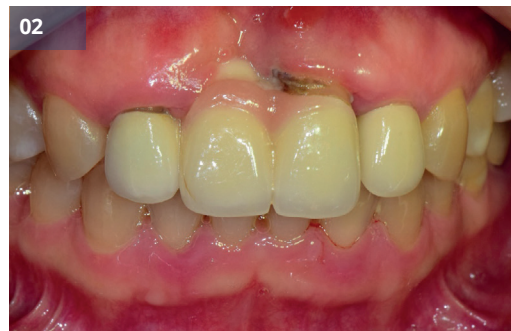

Рис.02 Первичный внутриротовой вид

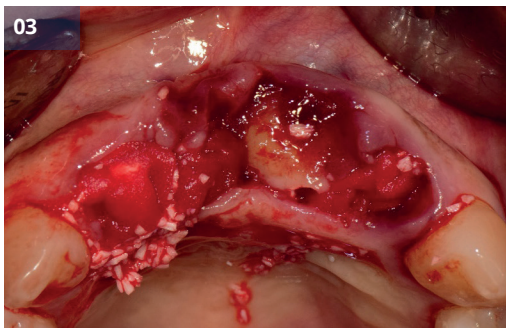


Рис.03 Извлечение и сохранение лунки

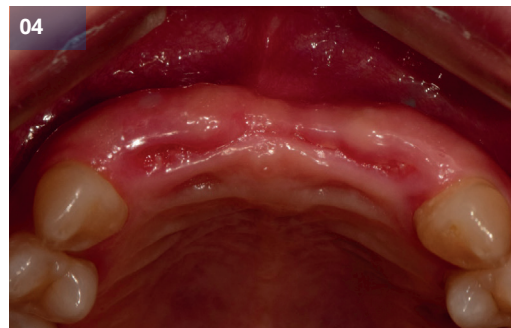

Рис.04 Извлечение и сохранение лунки (через 2 месяца)

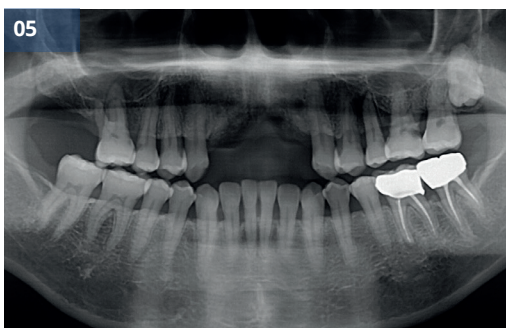


Рис.05 Предоперационная панорамная рентгенограмма

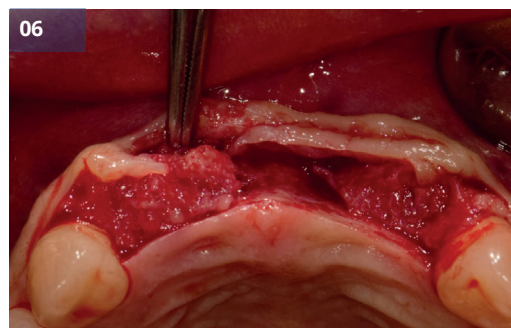


Рис.06 Недостаточный дефект кости (наблюдается) после поднятия лоскута



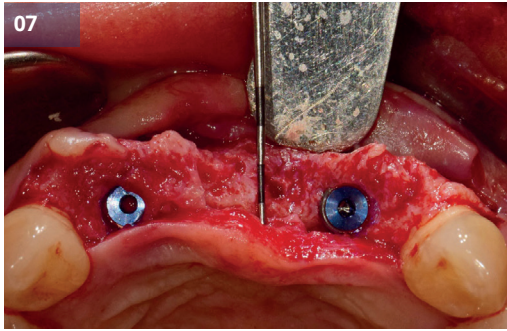


Рис.07 Установка имплантата (#12,22, IB-T Ø4.0x11.0мм)

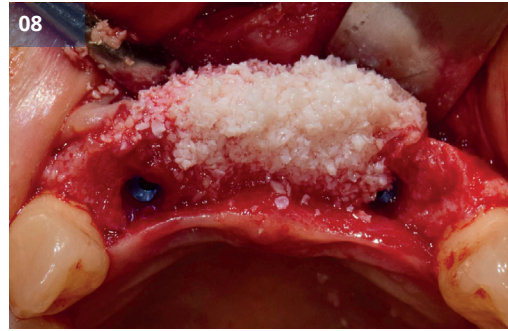

Рис.08 Костная пластика

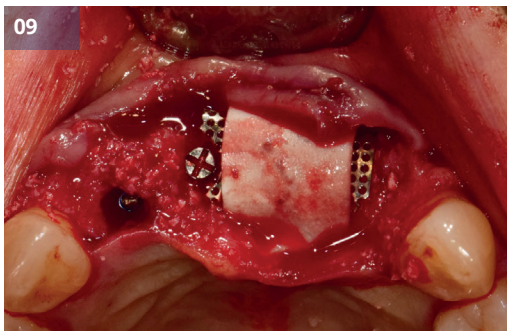


Рис.09 Применение Ti-сетки и мембраны

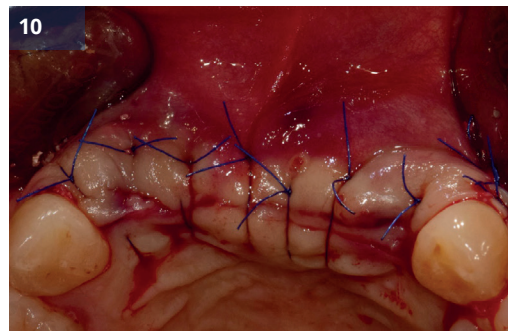


Рис.10 Шов

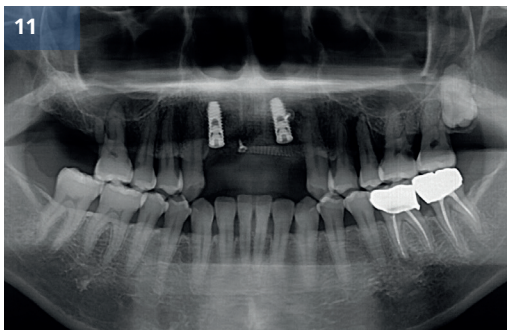


Рис.11 Послеоперационная панорамная рентгенограмма

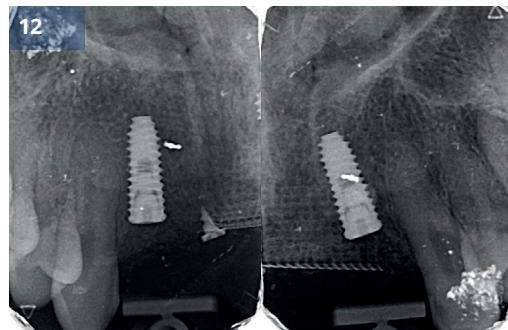


Рис.12 Послеоперационная периапикальная рентгенограмма

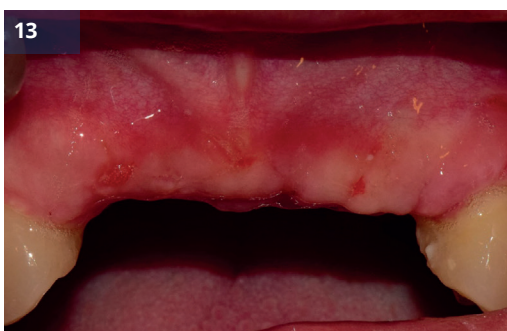

Рис.13 Через 17 дней

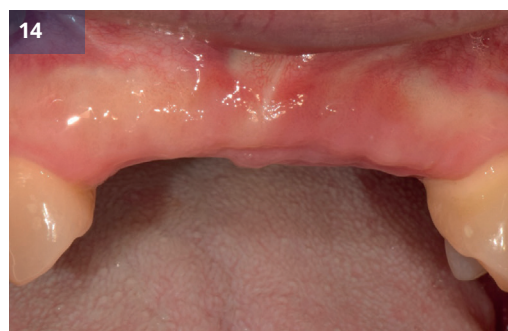

Рис.14 Через 5 месяцев

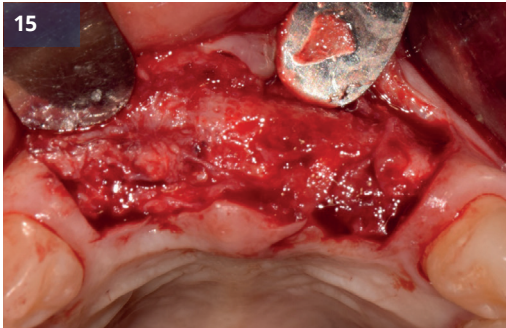


Рис.15 Отражение закрылка (2й операция)

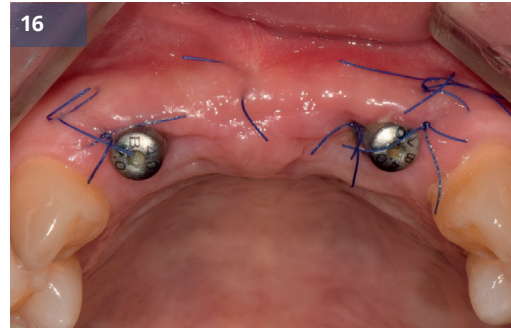


Рис.16 Через 2 недели

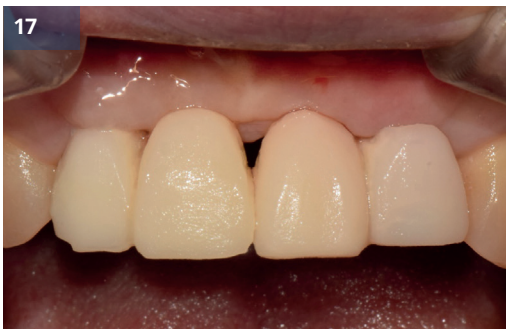

Рис.17 Временная реставрация

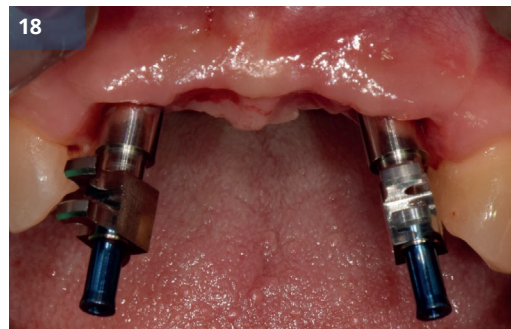


Рис.18 Снятие отпечатков

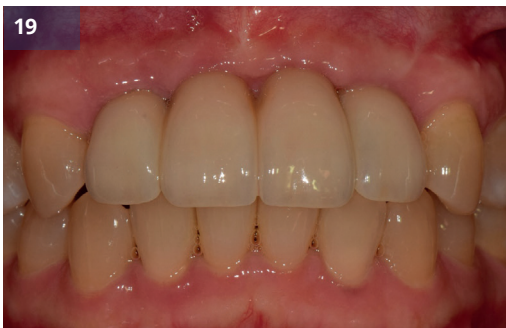

Рис.19,20 Последующее наблюдение 3 месяца

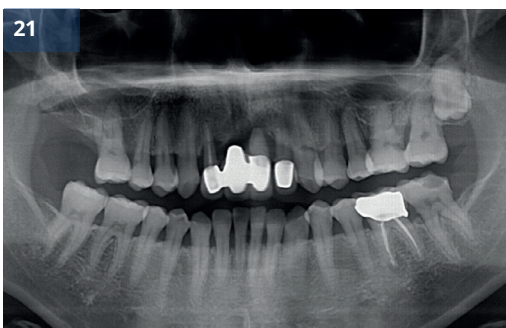
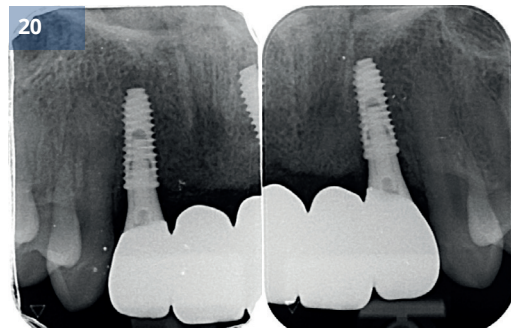


Рис.21 До (предоперационный)

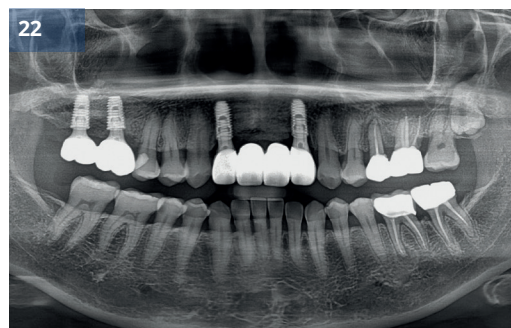


Рис.22 После (наблюдение в течение 3 лет)



## Установка имплантата G·DIFF с одновременной НКР

Доктор Юнг-Хюн Ким

### Описание

- Управляемая регенерация костной ткани (НКР) часто применяется из-за недостаточного объема альвеолярного гребня при установке имплантатов в области частичной адентии.
- НКР широко применяется и является одним из наиболее предсказуемых методов регенерации костной ткани.
- Я хотел бы представить случай, когда НКР была выполнена одновременно с установкой имплантата с использованием системы имплантатов G·DIFF.

### Материалы и методы

- **Пациент:** 47 лет, Женщина
- **Жалобы:** Я хочу сделать операцию по имплантации.
- **Место операции:** #24, 26
- **Имплантат:** IB-T Ø4,5 x 8,0 мм (#24), Ø5,0 x 8,0 мм (#26)
- **План лечения:** Имплантация с НКР
- **Процедура:**
  - (1) Мукогингивальный лоскут был поднят.
  - (2) Установка имплантата в верхнем левом углу.
  - (3) НКР была выполнена с использованием костного трансплантата и барьерной мембраны в области где объем кости вокруг имплантата был недостаточным.
  - (4) Лоскут был ушит.
  - (5) Почти через 5 месяцев после первой операции была проведена вторая операция.
  - (6) Почти через 6 месяцев после первой операции был установлен окончательный протез.

### Результаты и комментарии

- Установка имплaнт и НКР производились одновременно.
- Очень важно обеспечить первичную стабильность и правильное трехмерное положение имплантата для успешной имплантации, и система G·DIFF очень полезна для этой цели.
- Расположение имплантата было адекватным, а послеоперационные рентгенограммы также показали стабильный внешний вид.
- Пациентка осталась очень довольна результатом реставрации.

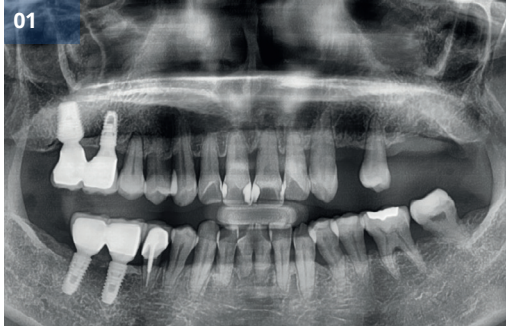

Рис.01 Предоперационная панорамная рентгенограмма

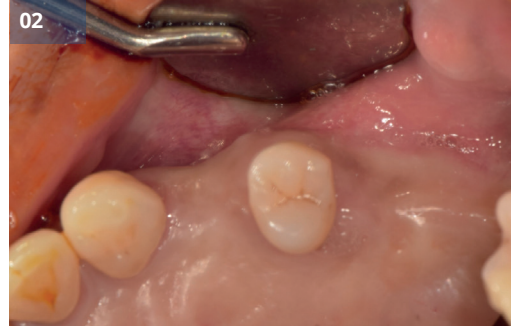

Рис.02 Предоперационный внутриротовой вид

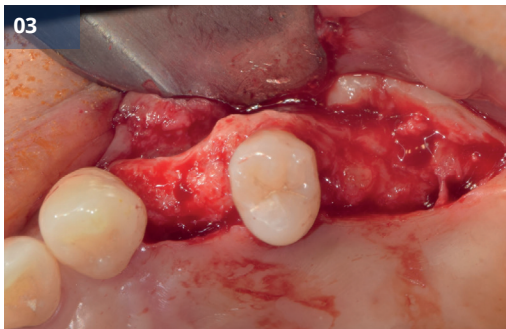

Рис.03 Отражение лоскута

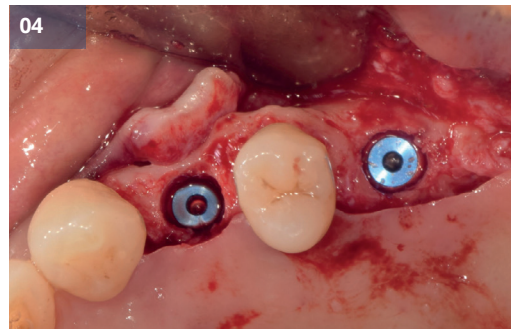


Рис.04,05 Установка имплантата (#24, IB-T Ø4,5x8,0 мм, # 26, IB-T Ø5.0x8.0мм)

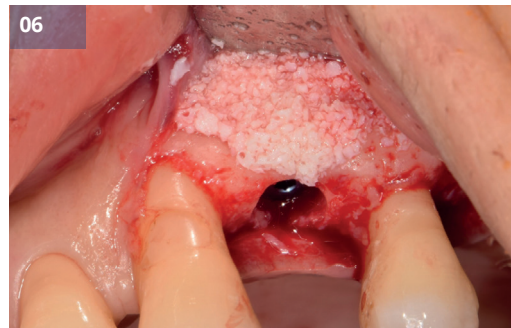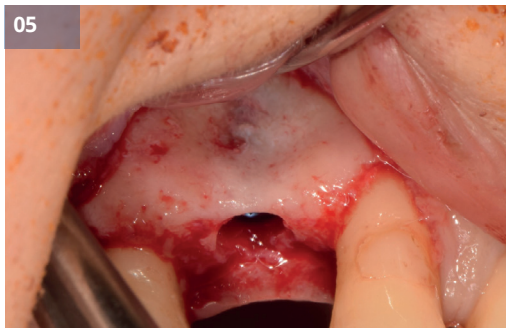


Рис.06,07 Применение костного трансплантата и мембраны

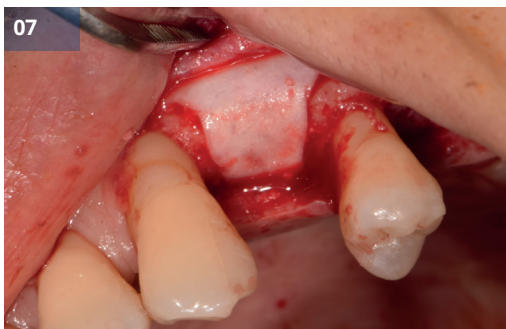

Рис.08 Шов



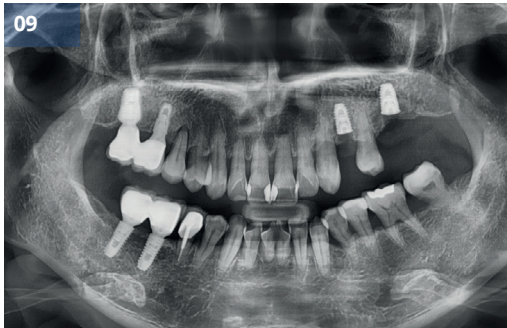


Рис.09 Послеоперационная панорамная рентгенограмма

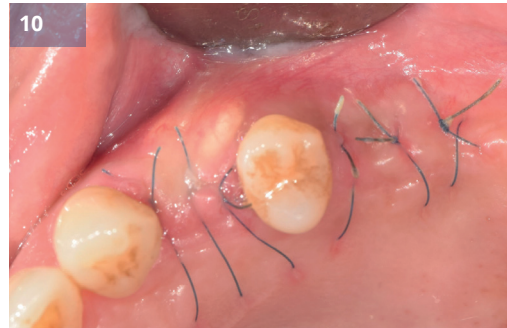

Рис.10 Через 2 недели

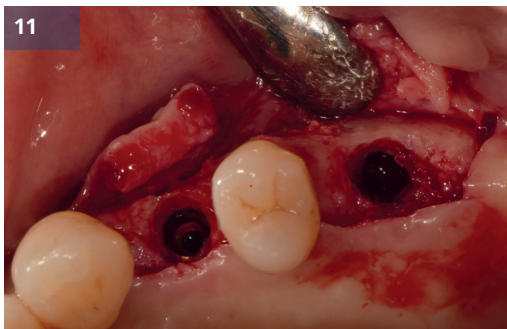


Рис.11 Отражение закрылка (2й операция)

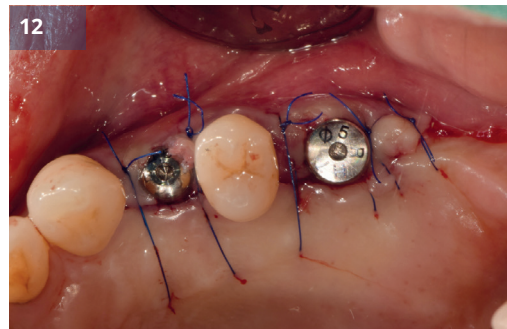


Рис.12 Устанавливаются формирователи десны.

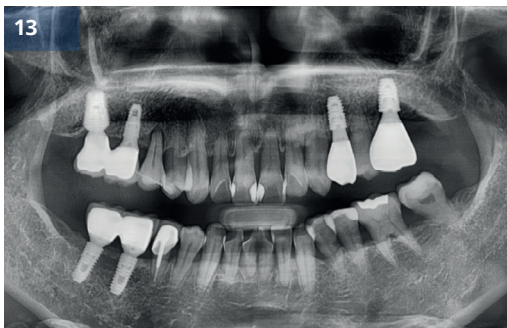



Рис.13 Окончательный протез

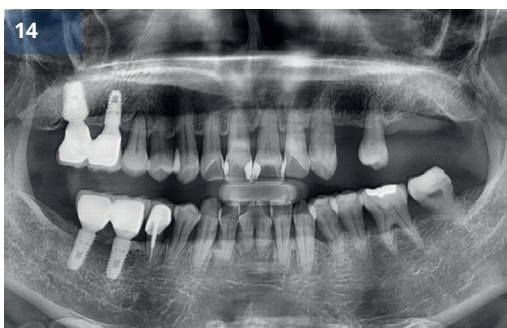

Рис.14 До (предоперационный)

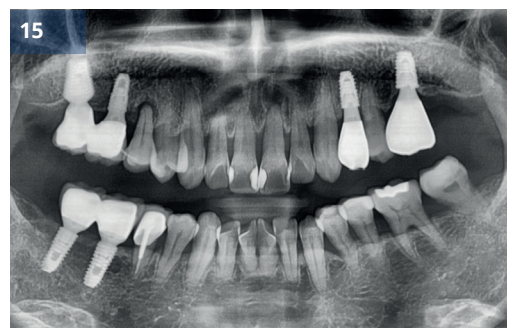

Рис.15 После (наблюдение 2 года)



# 3

Отчет о клинических случаях

## Хирургия ОКОЛОНОСОВЫХ пазух

Клинический  
случай 8

Синус-лифтинг с имплантатом G-DIFF

Клинический  
случай 9

Поднятие верхнечелюстной пазухи  
с помощью имплантата G-DIFF

Клинический  
случай 10

Установка имплантата G-DIFF с  
использованием техники подъема  
дна гайморовой пазухи

Клинический  
случай 11

Синус-трансплантат с системой  
имплантации G-DIFF и набором  
для синус-пластики G-DIFF



## Синус-лифтинг с имплантатом G-DIFF

Доктор Юнг-Джин Чо

### Описание

- Если требуется имплантация из-за потери зубов в области задней верхней челюсти, одновременно обычно проводится костная пластика верхнечелюстной пазухи.
- Нарращивание костной ткани верхнечелюстной пазухи широко применяется и является одним из наиболее предсказуемых методов костной пластики.
- Я хочу представить случай отсроченной имплантации и одновременной костной пластики верхнечелюстной пазухи с использованием системы имплантатов G-DIFF.

### Материалы и методы

- **Пациент:** 80 лет, Женщина
- **Жалобы:** Реконструкция области верхнего левого моляра.
- **Место операции:** #26, 27
- **Имплантат:** IB-T Ø5,0 x 9,5 мм (оба)
- **План лечения:** Удаление верхнего левого моляра и имплантация с боковым доступом.
- **Процедура:**
  - (1) Была проведена операция по формированию мукогингивального лоскута. (Удаление через 2 месяца)
  - (2) Создано боковое окно и поднята мембрана верхнечелюстной пазухи.
  - (3) Мембрана верхнечелюстной пазухи была отделена и приподнята, а полость верхнечелюстной пазухи заполнена трансплантационным материалом.
  - (4) Для расширения диаметра использовалось спиральное сверло, после чего была произведена установка имплантата.
  - (5) Костное окно было перемещено после наращивания костной ткани.
  - (6) Оптимальный размер (диаметр и высота) формирователей десны был выбран таким образом, чтобы они тщательно закрывали поверхность лунки.
  - (7) Лоскут был ушит.
  - (8) Через четыре месяца после операции был установлен окончательный протез.

### Результаты и комментарии

- Поскольку после удаления дефект мягких тканей был большим, я запланировал отсроченную имплантацию после удаления.
- Через 2 месяца заживления была проведена одновременная установка имплантата и наращивание костной ткани верхнечелюстной пазухи.
- Путевые штифты из системы G-DIFF помогли определить правильное позиционирование. С помощью простого в использовании трансферного слепочного колпачка был сделан слепок, и протез был доставлен.

- Расположение имплантата было адекватным, а послеоперационные рентгенограммы также показали
- стабильный внешний вид.
- Пациентка осталась очень довольна как функциональными, так и эстетическими аспектами готового протеза.

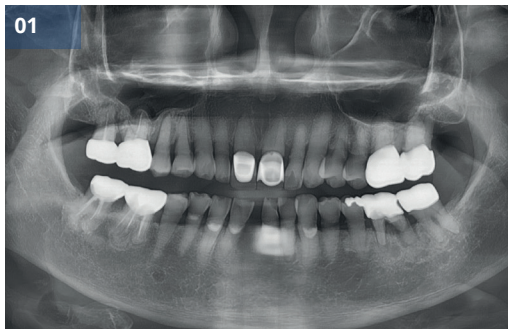

Рис.01 Первичная панорамная рентгенограмма

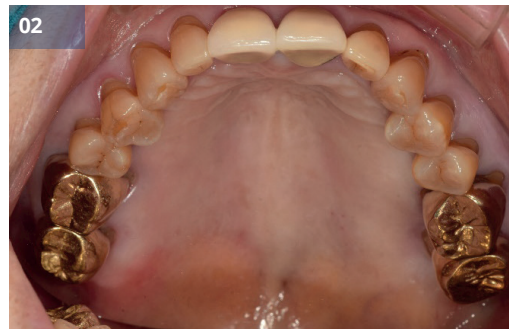

Рис.02,03 Первичный внутриротовой вид

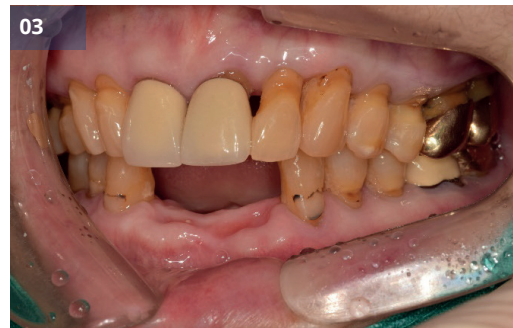
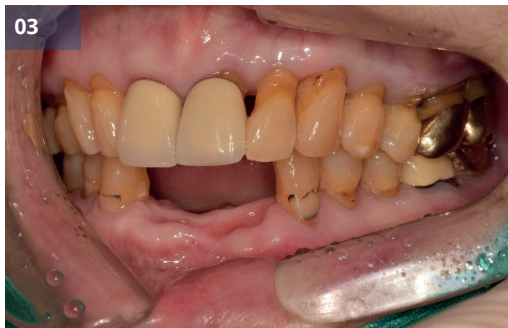
Рис.05 Предоперационный вид полости рта (после удаления)

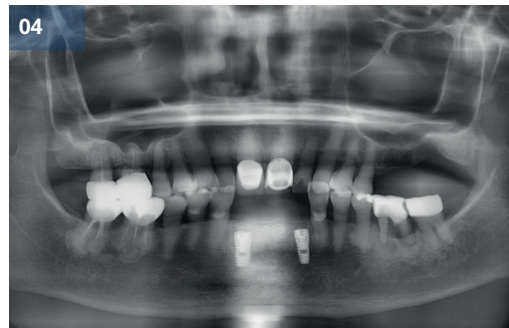


Рис.04 Предоперационная панорамная рентгенограмма

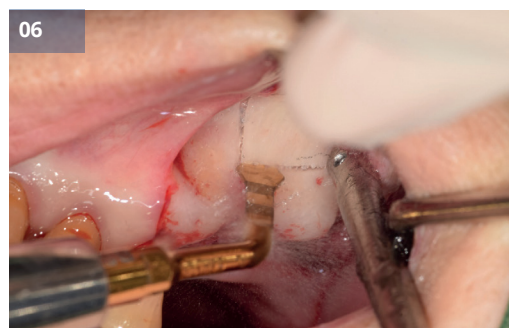
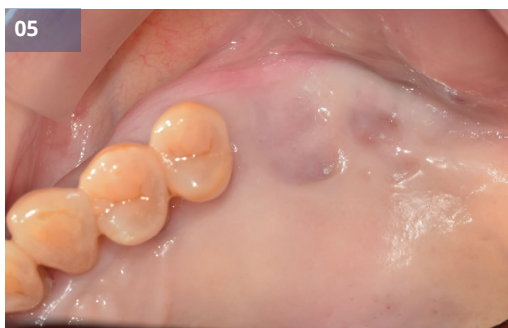
Рис.06,07 Верхнечелюстная пазуха (боковое окно) открыта

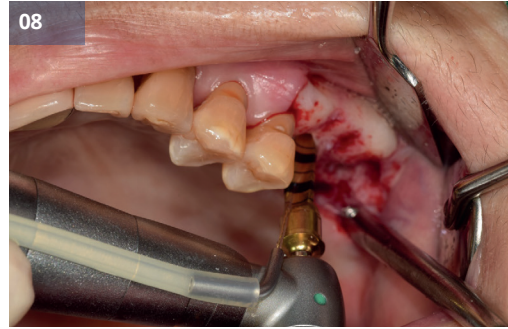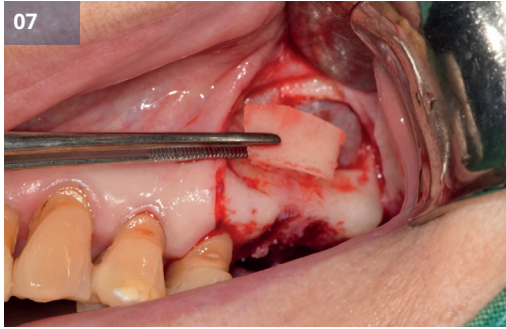


Рис.08 Окончательное сверление

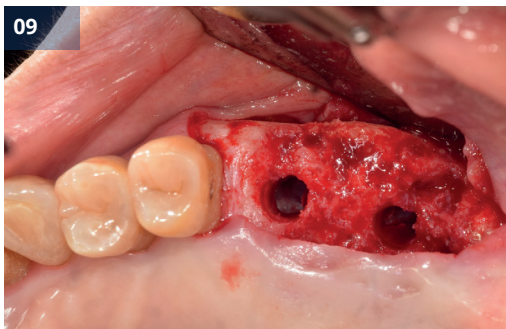


Рис.09 Окклюзионный вид после сверления




Рис.10,11 Установка имплантата (#26,27, IB-T Ø5.0x9.5мм)

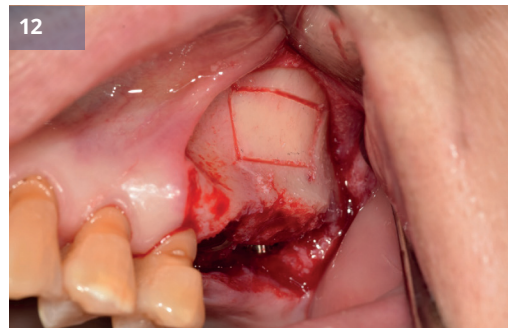
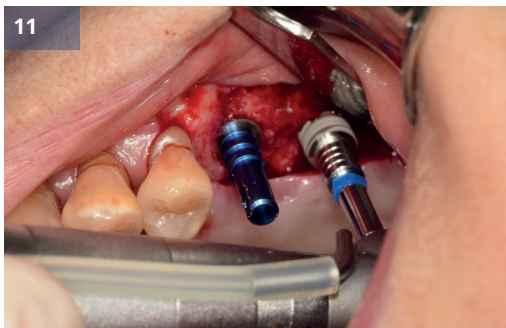


Рис.12 Репозиционирование костного окна

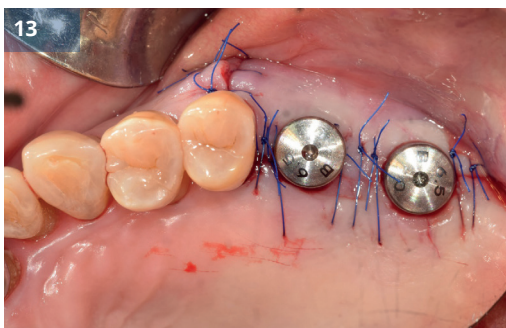


Рис.13 Устанавливаются формирователи десны.

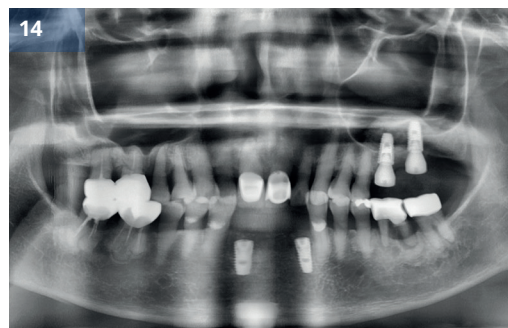


Рис.14 Послеоперационная панорамная рентгенограмма



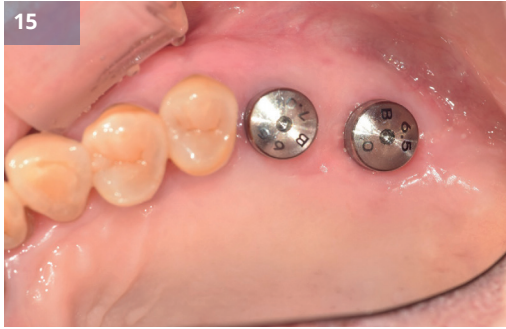

Рис.15 через 1 месяц

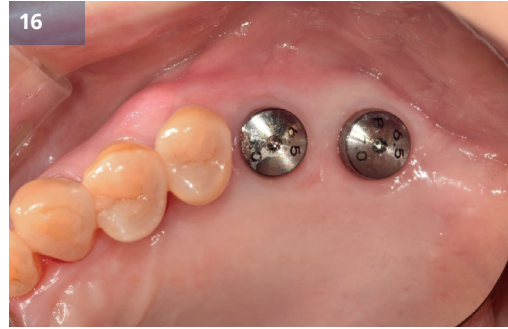

Рис.16 через 3 месяца

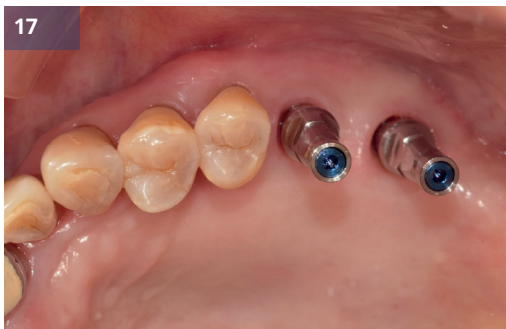

Рис.17,18 Снятие отпечатков

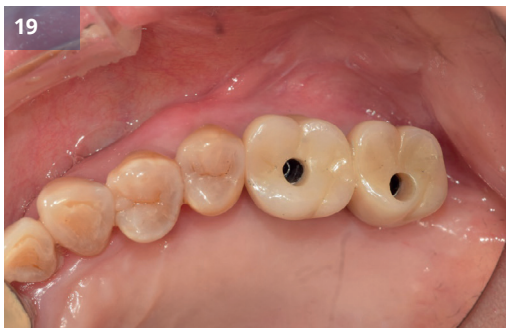
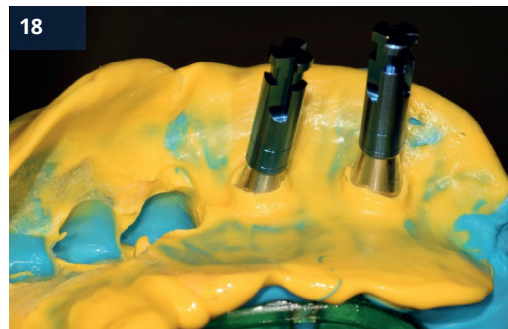
Рис.19,20 Доставка короны

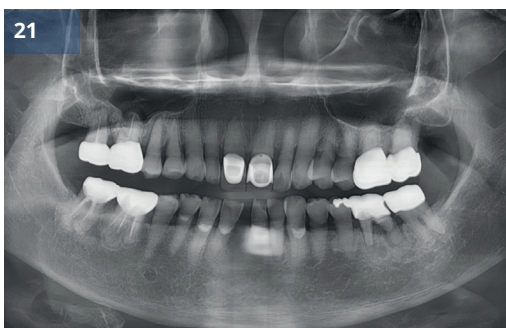
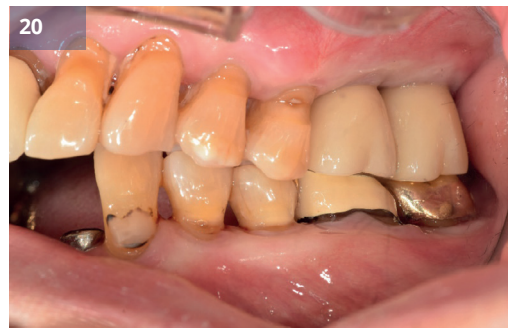
Рис.21 До (предоперационный)

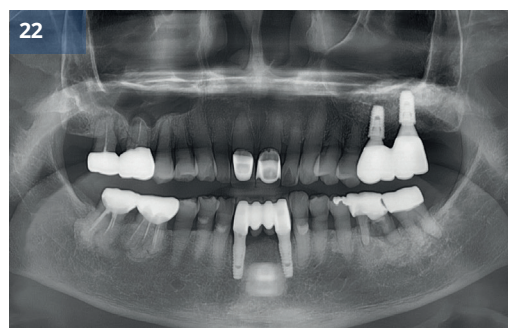

Рис.22 После (окончательное протезирование)



# Подъем верхнечелюстной пазухи с имплантатом G-DIFF

Доктор Бёнг-Кё Пак

## Описание

- Одной из распространенных проблем, с которыми часто сталкиваются врачи при установке имплантатов, является наличие пневматизированной верхнечелюстной пазухи в верхней челюсти.
- Для решения этих анатомических проблем, связанных с верхнечелюстными пазухами, были разработаны различные инструменты и хирургические методики.
- В данном исследовании мы стремимся представить случай, когда установка имплантата в сильно пневматизированной левой задней области верхней челюсти была завершена путем удаления зуба, процедур сохранения лунки и поднятия верхнечелюстной пазухи с использованием альвеолярного доступа.

## Материалы и методы

- **Пациент:** 47 лет, Мужчина
- **Жалобы:** Я испытываю дискомфорт в области верхнего левого моляра, когда жую.
- **Место операции:** #26, 27
- **Имплантат:** IB-T Ø5,0 x 8,0 мм (Оба)
- **План лечения:** Имплантация с хирургией околоносовых пазух после удаления.

### Процедура:

- (1) Сохранение лунки проводилось одновременно с удалением зуба.
- (2) Имплантаты были установлены через 2,5 месяца после процедуры консервации лунки.
- (3) Имплантаты G-DIFF были установлены одновременно с использованием доступа через гребень верхнечелюстной пазухи.
- (4) 2-я операция по имплантации была проведена через 4,5 месяца.
- (5) Оттиск был снят с помощью специальных слепочных колпачков.
- (6) Через шесть месяцев после операции по имплантации было завершено изготовление окончательного протеза.

## Результаты и комментарии

- В данном случае установка имплантата проводилась с поднятием верхнечелюстной пазухи через 2,5 месяца после удаления зуба.
- Через 2,5 месяца после удаления зуба, хотя заживление мягких тканей завершено, заживление твердых тканей остается на незавершенной стадии.
- Однако имплантат G-DIFF, известный своей превосходной первоначальной стабильностью, продемонстрировал благоприятные результаты даже в тех случаях, когда достижение хорошей первоначальной фиксации было затруднительным.

- При сравнении рис. 12 и рис. 16 видно, что материал трансплантата трансформировался в новообразованную кость, достигая превосходной остеоинтеграции с поверхностью имплантата G-DIFF.
- Кроме того, на контрольном изображении на рис. 20 трансплантатный материал, помещенный в верхнечелюстную пазуху
- На рентгенограмме видно формирование кортикальной кости.
- Также заметно, что кость вокруг имплантата сохраняется стабильной.
- Сочетание альвеолярного синус-лифтинга и одновременной установки имплантата G-DIFF дало превосходные результаты.

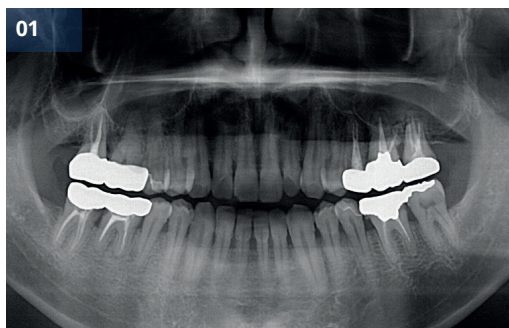


Рис.01 Первичная панорамная рентгенограмма

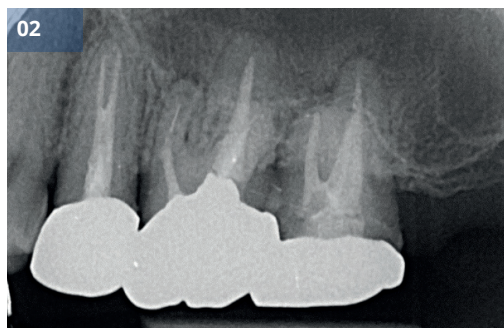

Рис.02 Первичная периапикальная рентгенограмма

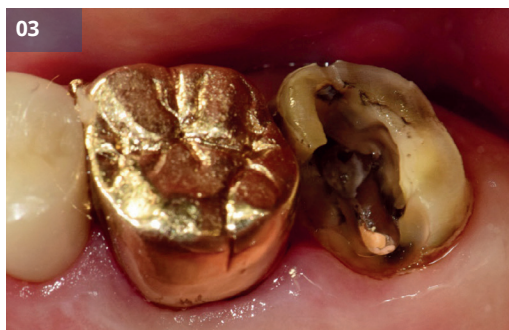

Рис.03 Первичный внутриротовой вид

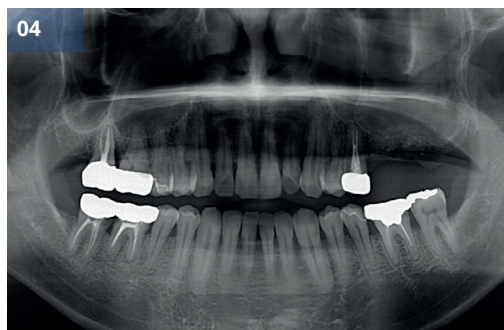


Рис.04 Предоперационная панорамная рентгенограмма

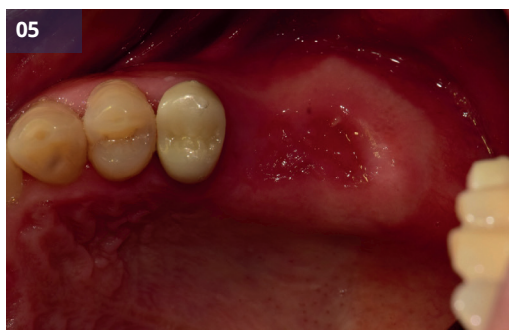

Рис.05 Консервация гнезда через 2,5 месяца

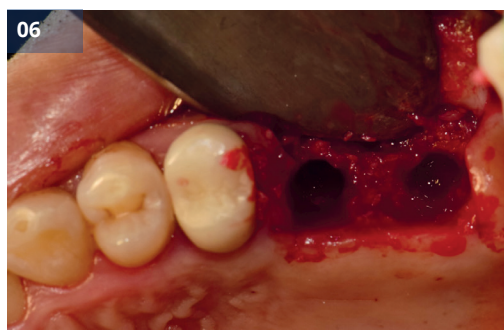

Рис.06 Отражение и сверление лоскута

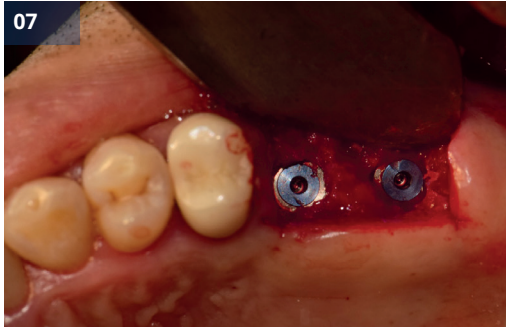


Рис.07 Установка имплантата (#26,27, IB-T Ø5.0x8.0мм)

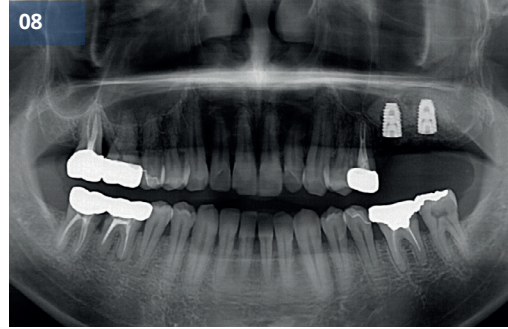


Рис.08 Послеоперационная панорамная рентгенограмма

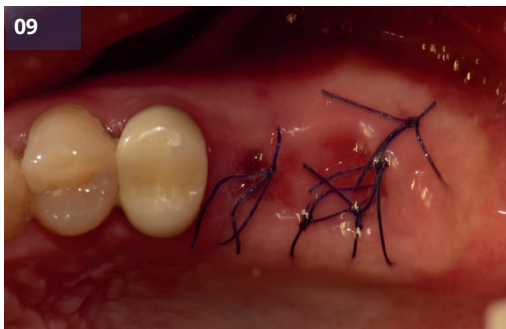

Рис.09 Послеоперационный внутриротовой вид

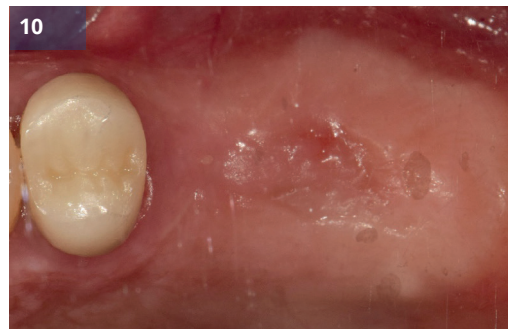

Рис.10 Через 4,5 месяца

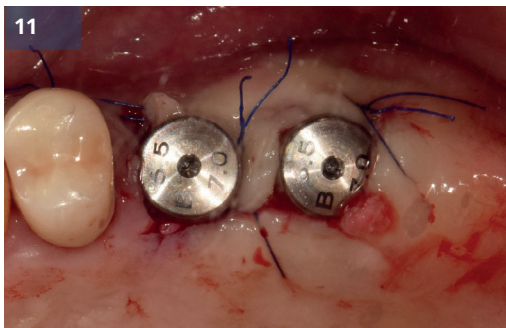


Рис.11,12 Устанавливаются формирователи десны.

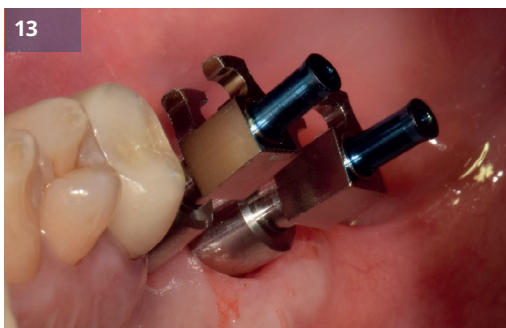
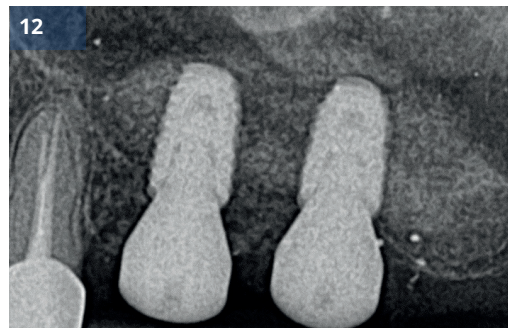


Рис.13 Снятие отпечатков

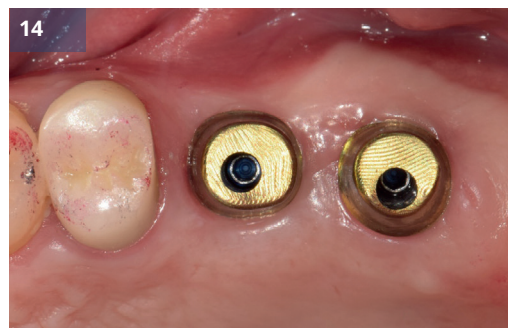

Рис.14 Индивидуальное соединение абатментов



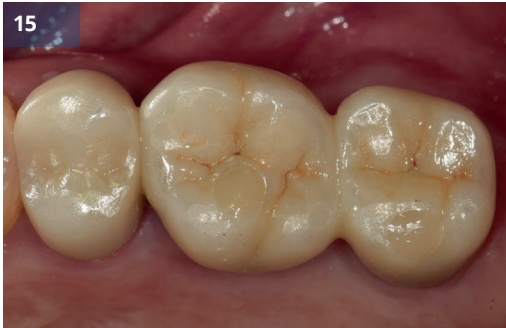

Рис.15,16,17 Окончательный протез

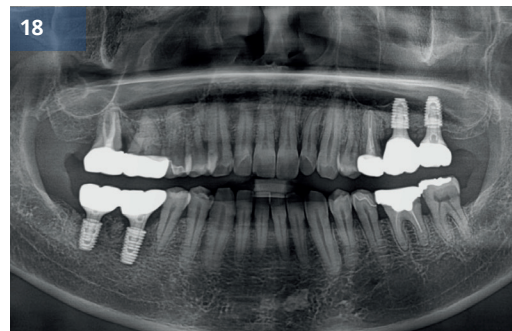
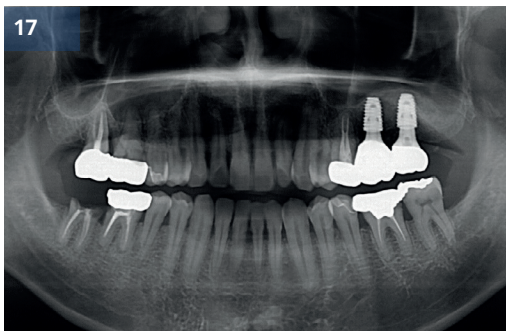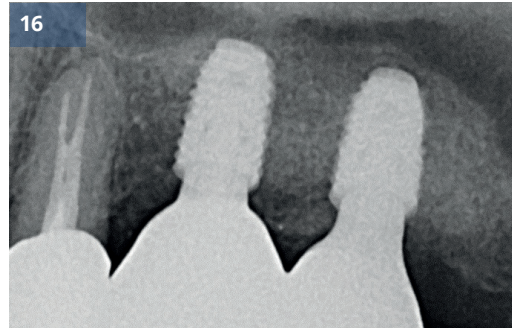


Рис.18 Наблюдение 5 месяцев

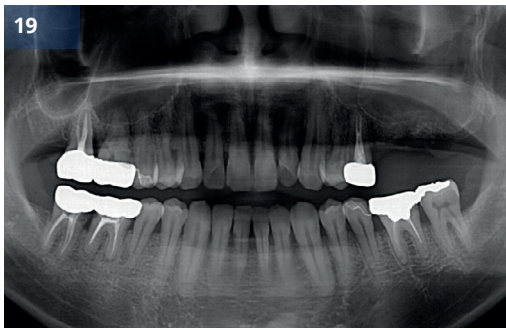


Рис.19 До (предоперационный)

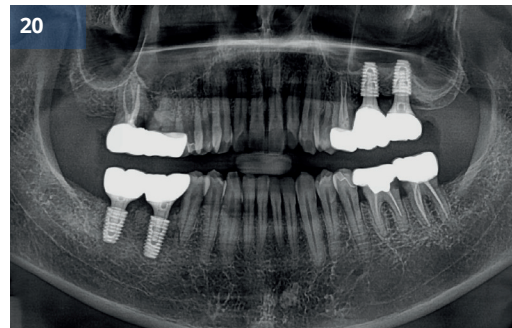


Рис.20 После (наблюдение 2 года)



## Установка имплантата G-DIFF с использованием техники подъема дна гайморовой пазухи

Доктор Юнг-Джин Чо

### Описание

- Если требуется имплантация из-за потери зубов в области задней верхней челюсти, одновременно обычно проводится костная пластика верхнечелюстной пазухи.
- Нарращивание костной ткани верхнечелюстной пазухи широко применяется и является одним из наиболее предсказуемых методов костной пластики.
- Я хочу представить случай отсроченной имплантации и одновременной костной пластики верхнечелюстной пазухи с методикой подъема гребня верхнечелюстной пазухи с использованием системы имплантатов G-DIFF.

### Материалы и методы

- **Пациент:** 65 лет, Мужчина
- **Жалобы:** Реконструкция области верхнего правого моляра.
- **Место операции:** #16, 17
- **Имплантат:** IB-T Ø4,5 x 9,5 мм (оба)
- **План лечения:** Имплантация с альвеолярным синус-трансплантатом и шинированной реставрацией.
- **Процедура:**
  - (1) Была проведена операция по формированию мукогингивального лоскута.
  - (2) Для разрушения дна верхнечелюстной пазухи использовались начальное сверло и серийные спиральные сверла со стопором.
  - (3) Мембрана верхнечелюстной пазухи была отделена и поднята через просверленное отверстие с помощью гидравлического устройства давления.
  - (4) Для расширения диаметра использовалось спиральное сверло, а полость синуса была заполнена костным материалом.
  - (5) Размещение имплантата и оптимальный размер формирователей десны были взаимосвязаны.
  - (6) Лоскут был ушит.
  - (7) Через пять месяцев после операции был установлен окончательный протез.

### Результаты и комментарии

- Поскольку рот у пациента был маленьким, а доступ к месту операции был ограничен, я запланировал гребневой доступ для трансплантации верхнечелюстной пазухи.
- Установка имплантата и наращивание костной ткани верхнечелюстной пазухи через гребневой доступ проводились одновременно.
- Стопоры сверла из системы G-DIFF помогли предотвратить перфорацию мембраны верхнечелюстной пазухи.
- Через 5 месяцев был снят слепок с помощью простого в использовании трансфера и изготовлен протез.
- Из-за сильной вертикальной потери костной ткани длина протеза была несколько больше.
- Рентгенограммы и клинические фотографии показывают стабильный вид даже через 4 месяца.

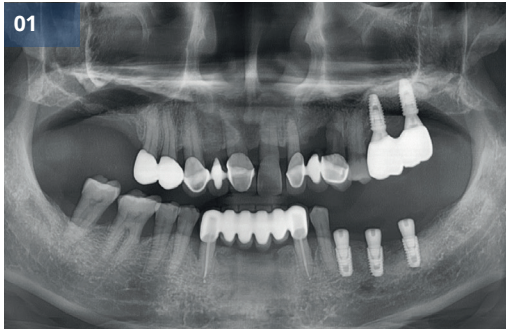


Рис.01 Предоперационная панорамная рентгенограмма

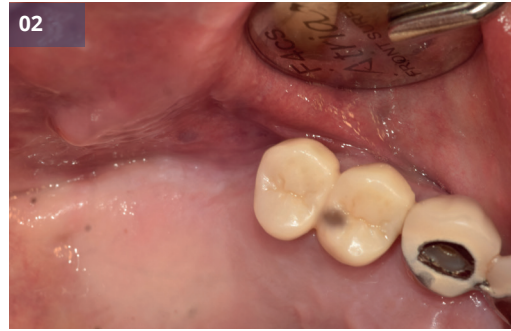

Рис.02 Предоперационный внутриротовой вид



Рис.03 Спиральное сверло со стопором

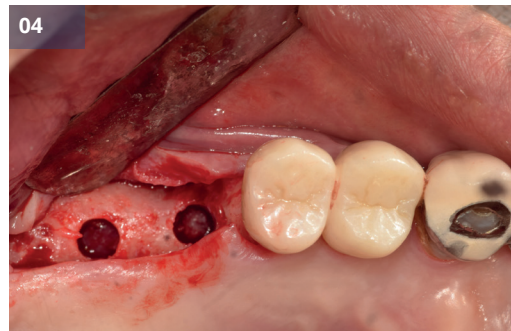


Рис.04 Оклюзионный вид после сверления

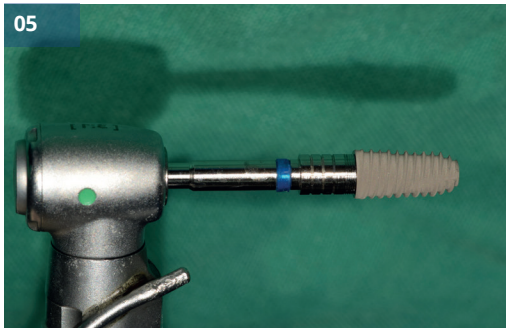


Рис.05,06 Размещение имплантата (#16,17, IB-T Ø4.5x9.5мм)

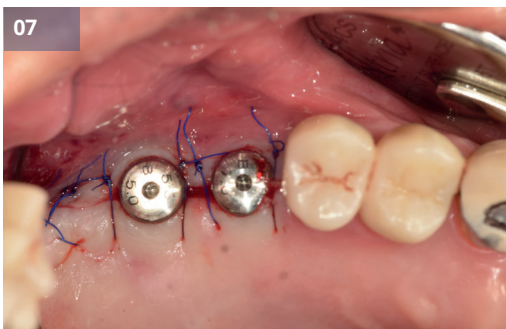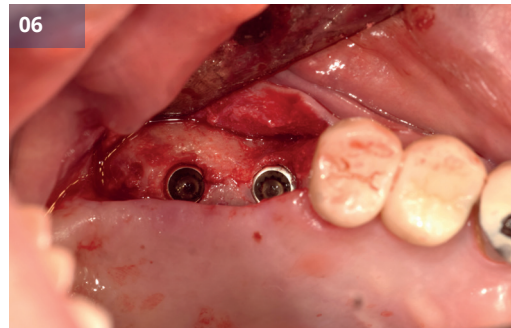


Рис.07 Устанавливаются формирователи десны.

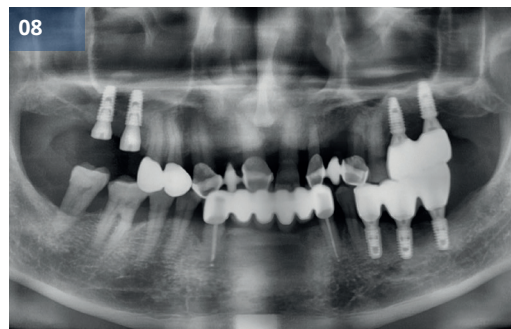


Рис.08 Послеоперационная панорамная рентгенограмма

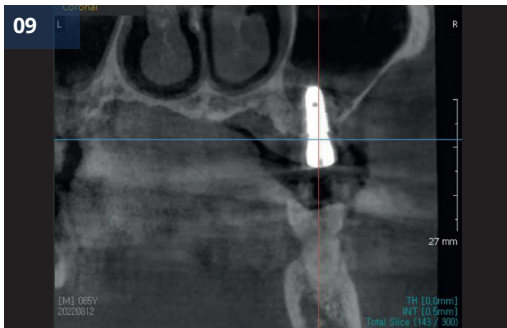


Рис.09 Послеоперационный сагиттальный вид (#16)

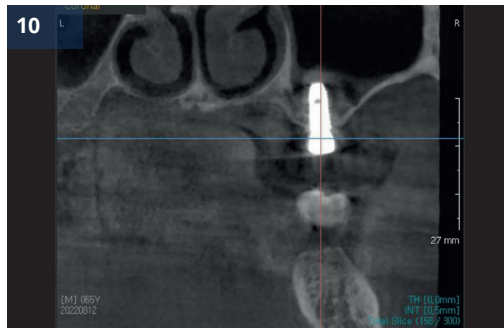


Рис.10 Послеоперационный сагиттальный вид (#17)

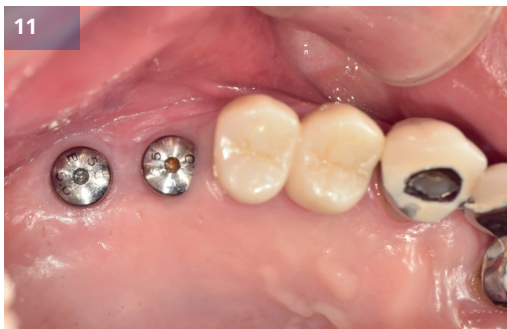

Рис.11 Через 5 месяцев

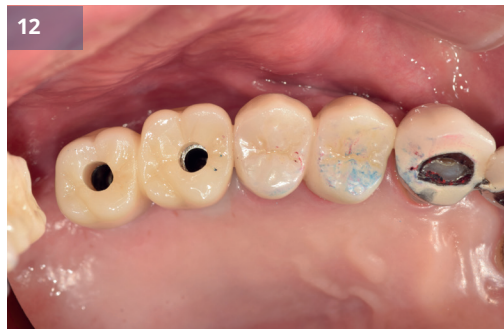

Рис.12 Доставка короны

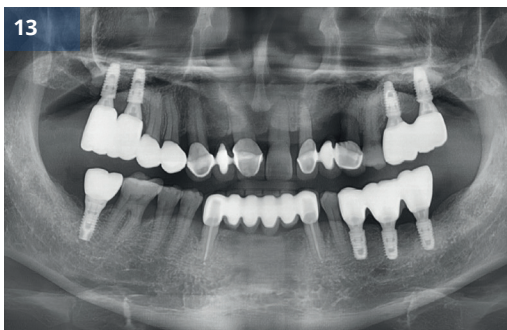

Рис.13,14 Окончательный протез

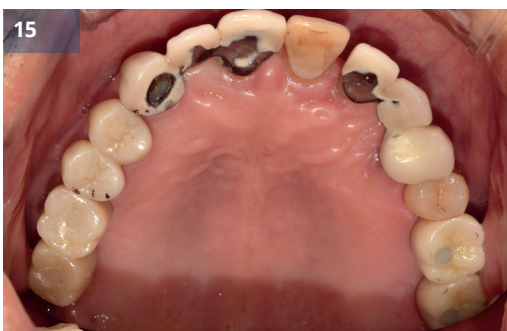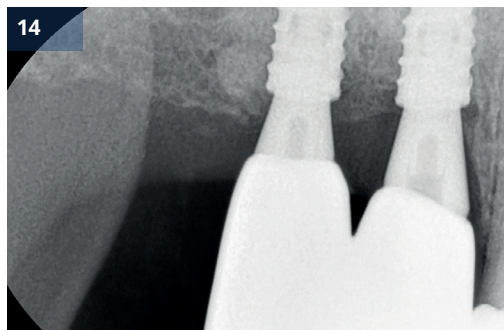

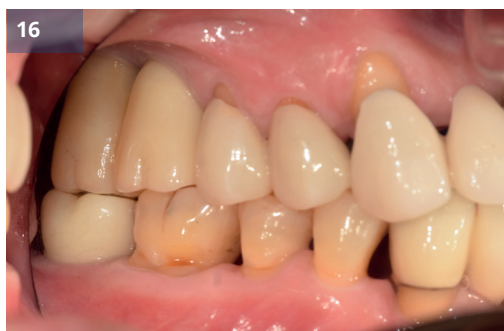
Рис.15,16 Наблюдение 4 месяца





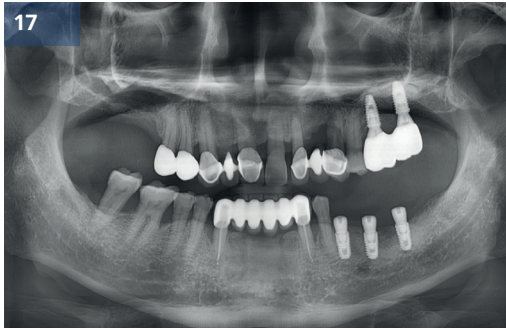


Рис.17 До (предоперационный)

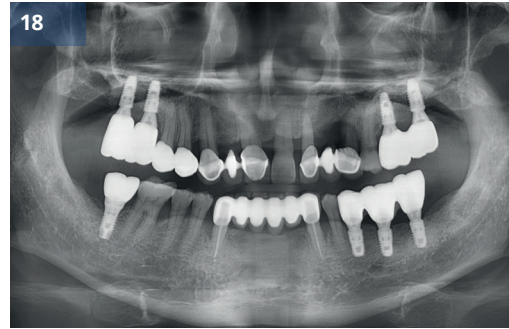

Рис.18 После (наблюдение 4 месяца)



## Синус-трансплантат с системой имплантации G-DIFF и набором для синус-лифтинга G-DIFF

Доктор Юнг-Джин Чо

### Описание

- Нарращивание костной ткани в подмышечной пазухе является одним из наиболее предсказуемых методов костной пластики и широко применяется.
- Таким образом, на рынке доступны различные инструменты для проведения трансплантации верхнечелюстной пазухи с гребневым или латеральным доступом.
- В данном случае я хотел бы представить случай костной пластики верхнечелюстной пазухи на первом моляре с использованием удобной системы имплантатов G-DIFF и набора для синус-пластики.

### Материалы и методы

- **Пациент:** 36 лет, Женщина
- **Жалобы:** Хочу восстановить отсутствующие зубы.
- **Место операции:** #26
- **Имплантат:** IB-T Ø5,0 x 9,5 мм
- **План лечения:** Восстановление имплантатом с помощью синус-лифтинга.
- **Процедура:**
  - (1) Была проведена операция по формированию мукогингивального лоскута на зажившем гребне.
  - (2) С помощью набора G-DIFF Sinus Kit было создано боковое окно для поднятия мембраны верхнечелюстной пазухи.
  - (3) Мембрана верхнечелюстной пазухи была отделена и приподнята, а полость верхнечелюстной пазухи заполнена трансплантационным материалом.
  - (4) Для расширения диаметра использовалось спиральное сверло, после чего была произведена установка имплантата.
  - (5) Костное окно было перемещено после наращивания костной ткани.
  - (6) Оптимальный размер (диаметр и высота) формирователя десны был выбран таким образом, чтобы он тщательно закрывал поверхность лунки.
  - (7) Лоскут был ушит.
  - (8) Через шесть месяцев после операции был установлен окончательный протез.

### Результаты и комментарии

- В данном случае высота оставшейся альвеолярной кости была очень маленькой, около 2 мм, поэтому было принято решение о латеральном доступе.
- Набор G-DIFF Sinus был очень удобен в использовании, а боковое окно можно было быстро подготовить с помощью прилагаемого сверла для синусита.
- Через 4 месяца заживления был снят слепок с помощью простого в использовании слепочного трансфера системы G-DIFF и изготовлен протез.

- На рентгенограмме через 6 месяцев после операции форма места костной пластики имела стабильный вид.
- Пациент не почувствовал никакой разницы с естественными зубами и заявил, что ему очень комфортно.

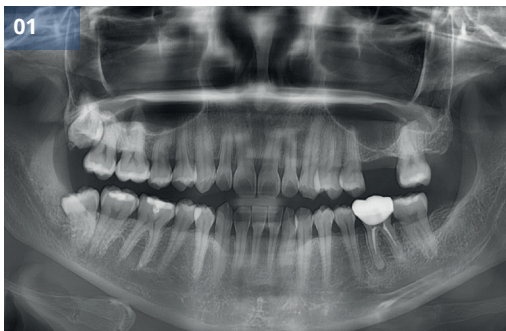

Рис.01 Предоперационная панорамная рентгенограмма

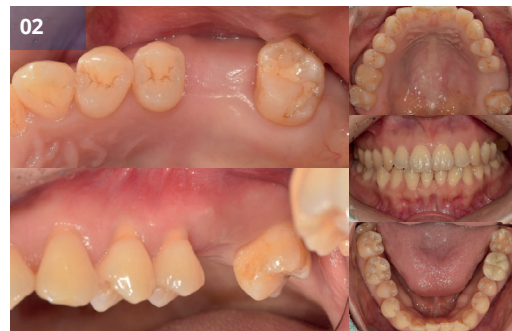

Рис.02 Предоперационный внутриротовой вид

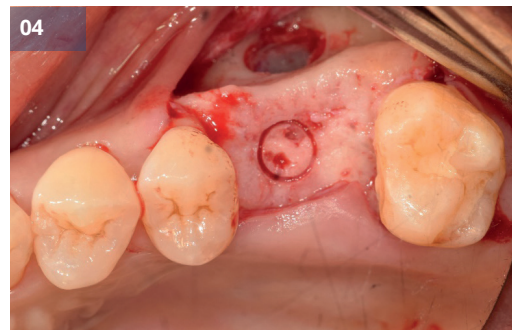
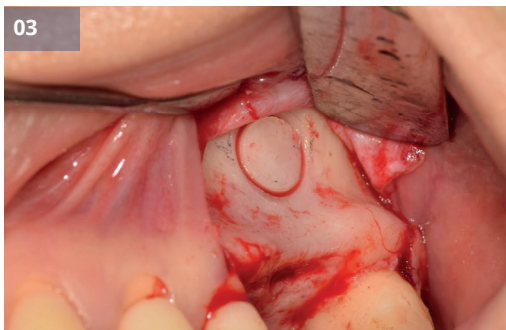


Рис.03, 04 Боковое оконное отверстие с использованием синусного сверла

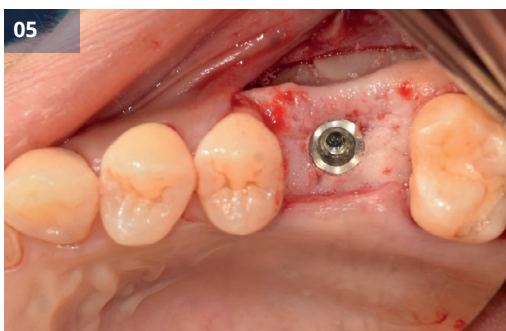


Рис.05 Установка имплантата (#26, IB-T Ø5.0x9.5мм)

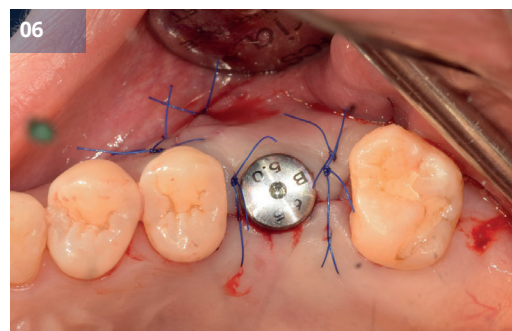


Рис.06 Устанавливается формирователь десны.

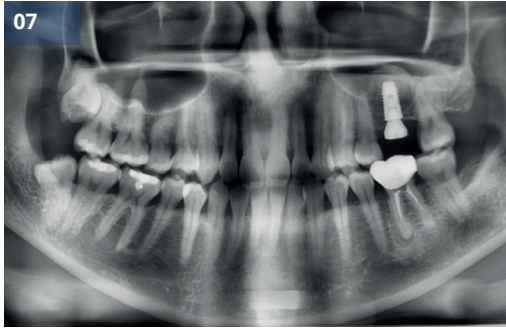


Рис.07 Послеоперационная панорамная рентгенограмма

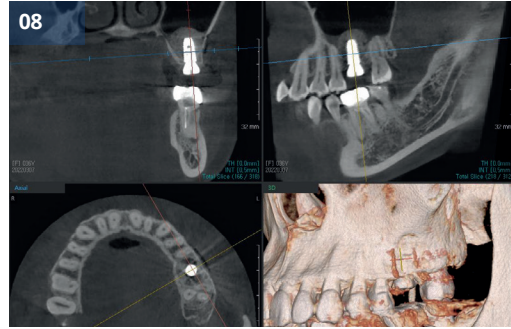


Рис.08 Послеоперационный КТ-снимок

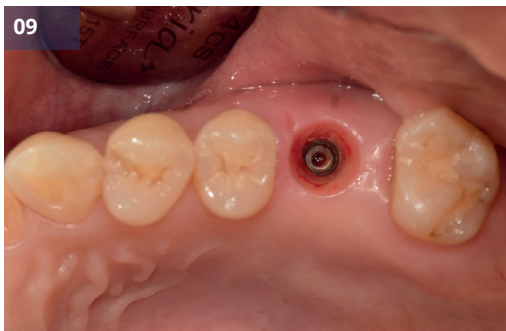



Рис.09 Через 3 месяца

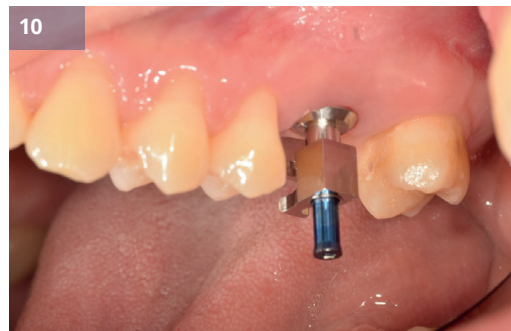

Рис.10,11 Снятие отпечатков



11

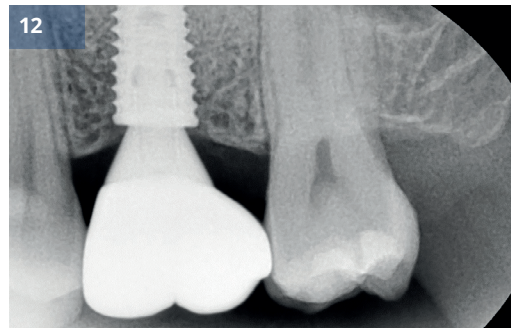
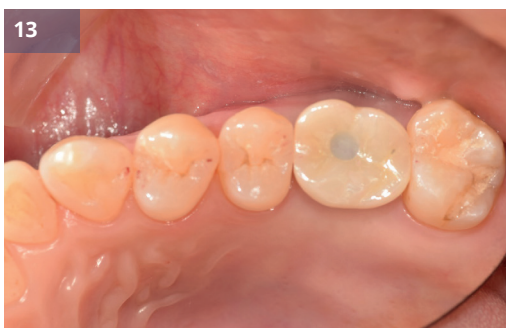
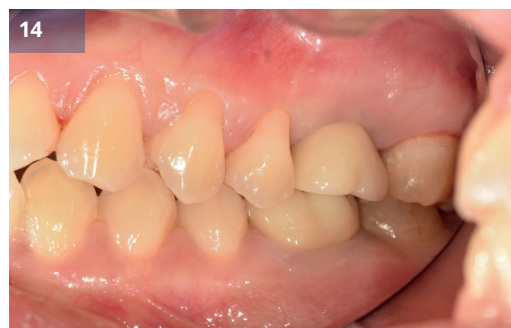
Рис.12,13,14 Окончательный протез



13



14



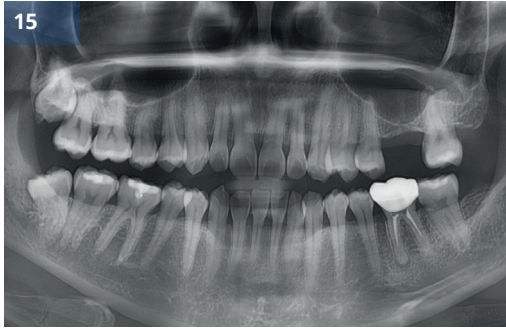


Рис.15 До (предоперационный)

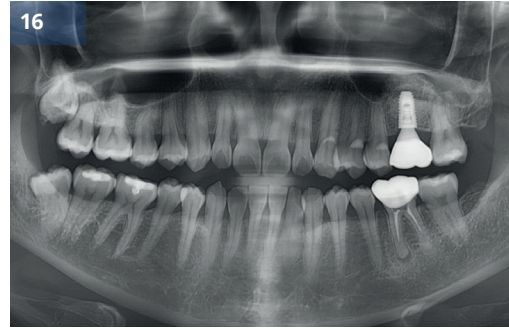


Рис.16 После (окончательное протезирование)

# 4

Отчет о клинических случаях

## Хирургия руководства

Клинический  
случай 12

Направленная хирургия и увеличение  
контура гребня



## Направленная хирургия и увеличение контура гребня

Доктор Донг-Вук Чанг

### Описание

- Согласно достаточному количеству клинических и научных исследований, направленная хирургия обеспечивает предсказуемый результат, если установка имплантата запланирована заранее.
- В случае отсутствия гребня может потребоваться костная пластика.

### Материалы и методы

- **Пациент:** 75 лет, Мужчина
- **Жалобы:** Я хочу восстановить отсутствующие зубы в области верхних моляров.
- **Место операции:** #14, 16, 25, 26
- **Имплант:** IB-T Ø5,0 x 9,5 мм (#14, 16, 26), Ø4,5 x 11,0 мм (#25)
- **План лечения:** Имплантация с помощью направляющей хирургии.
- **Процедура:**
  - (1) Была проведена анестезия.
  - (2) Была проведена первая операция.
  - (3) Первоначальное бурение выполнялось с использованием CT Guide.
  - (4) Для расширения диаметра использовалось спиральное сверло, после чего была произведена установка имплантата.
  - (5) Дефект, связанный с установкой имплантата, был заполнен костнопластическими материалами.
  - (6) Были подобраны оптимальные размеры (диаметр и высота) формирователей десны.
  - (7) Клапан был закрыт.
  - (8) Через три месяца после операции был установлен постоянный протез.

### Результаты и комментарии

- Пациент жаловался на дискомфорт и хотел восстановить отсутствующий зуб. После осмотра мягких и твердых тканей пациента я запланировал установку имплантата с помощью КТ-направляющей и процедуру наращивания гребня.
- Во время операции проблем не возникло.
- Через 3 месяца заживления имплантат успешно остеоинтегрировался, и началась фаза реставрации.
- Были сделаны отпечатки.
- Были изготовлены индивидуальные абатменты и установлена коронка моста.
- Имплантат был установлен в идеальном с точки зрения протезирования положении, признаков патологии мягких тканей вокруг имплантата не обнаружено.
- Пациентка осталась довольна функциональностью и эстетикой окончательных реставраций.

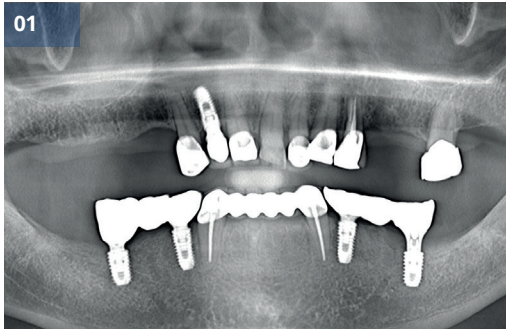


Рис.01 Предоперационная панорамная рентгенограмма

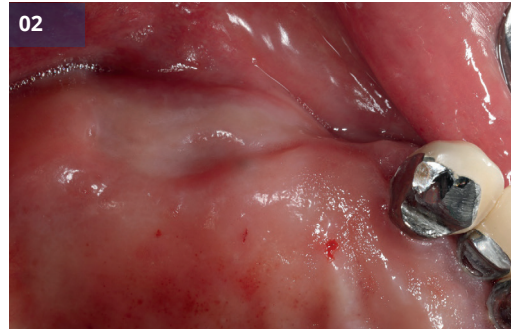


Рис.02 Предоперационный внутриротовой вид (#14,16)

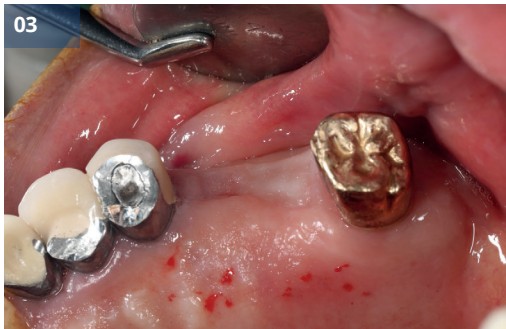

Рис.03 Предоперационный внутриротовой вид (#25,26)

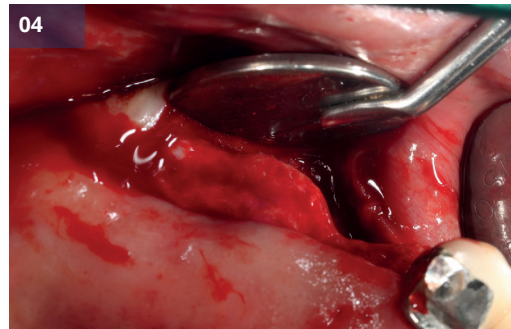


Рис.04 Отражение лоскута

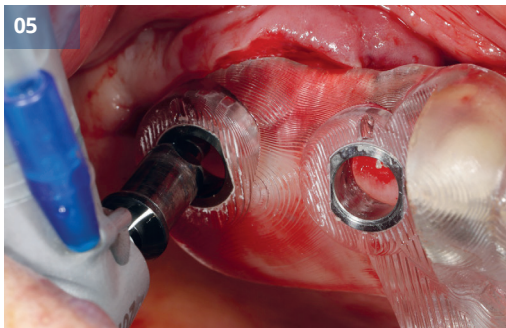


Рис.05,06 Установка имплантата с использованием направляющего стента (#14,16, IB-T Ø5,0 x 9,5 мм)

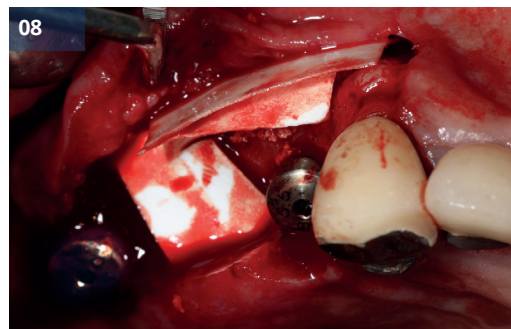
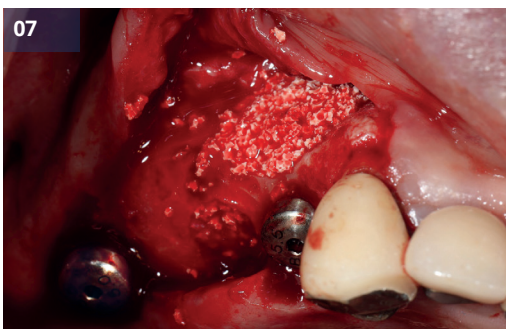
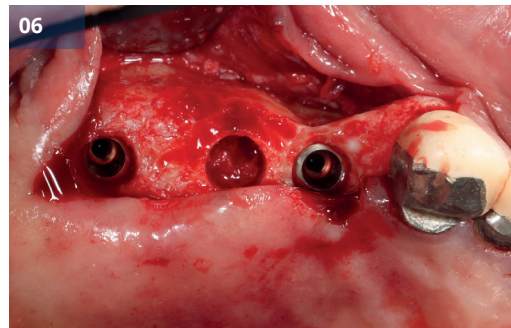


Рис.07, 08 Дефект кости был заполнен костным трансплантатом.



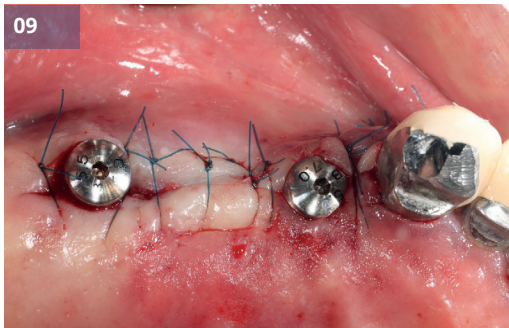


Рис.09 Устанавливаются формирователи десны. (#14,16)

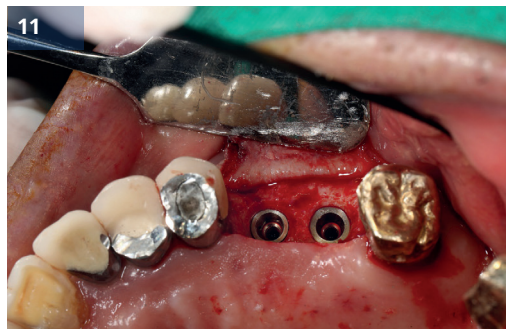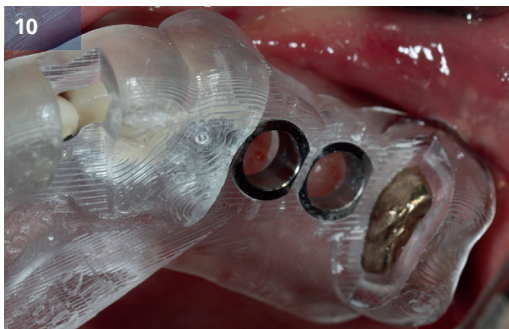


Рис.10, 11 Установка имплантата с использованием направляющего стента (#25, IB-T Ø4,5 x 11,0 мм, #26, IB-T Ø5,0 x 9,5 мм)

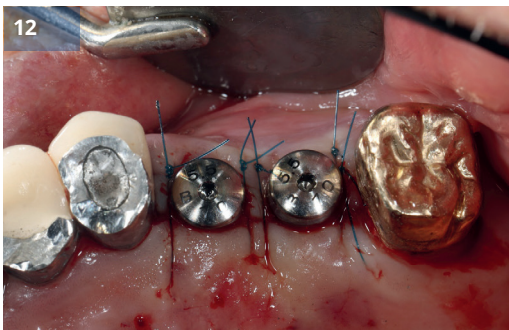


Рис.12 Устанавливаются формирователи десны. (#25,26)

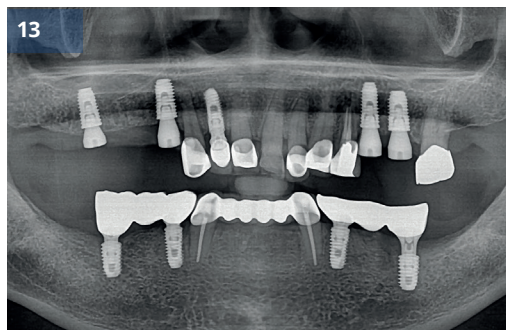


Рис.13 Послеоперационная панорамная рентгенограмма

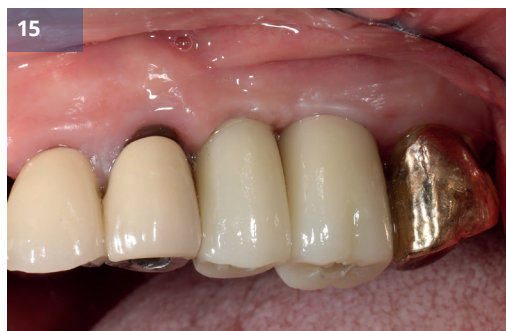
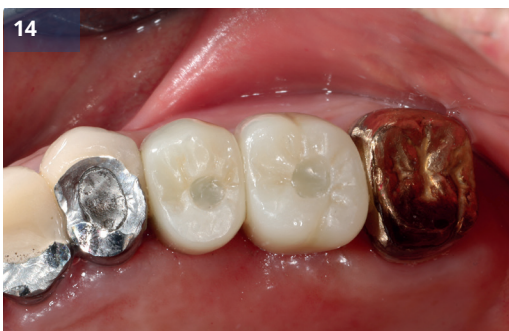
Рис.14,15 Окончательный протез (#25,26)



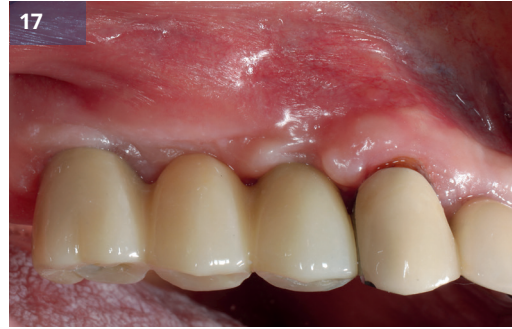
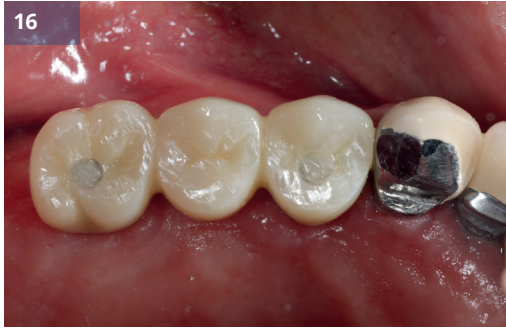
Рис.16,17 Окончательный протез (#14,16)

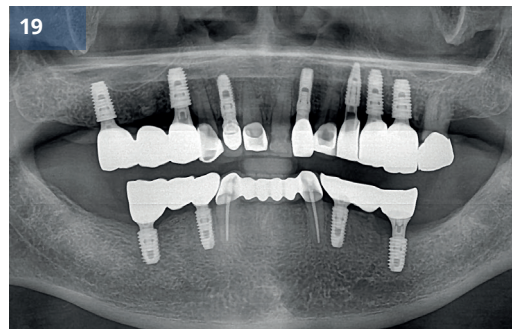
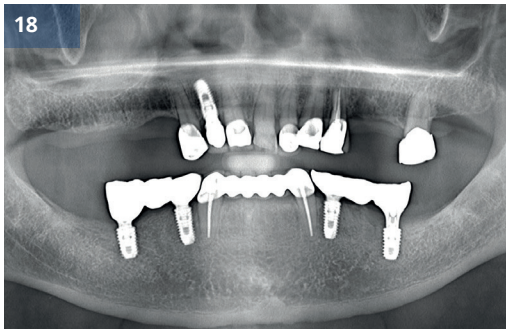
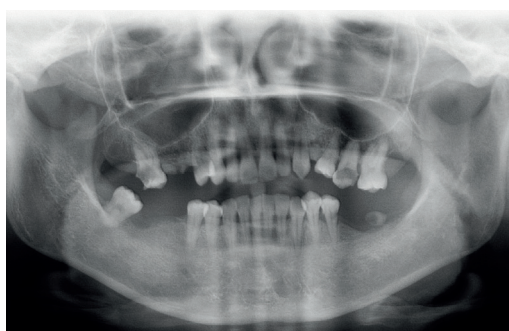

Рис.18 До (предоперационный)

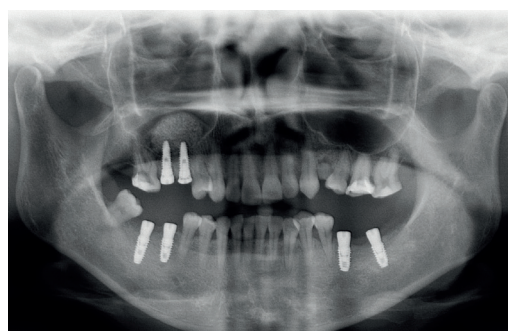
Рис.19 После (окончательное протезирование)

## Отчет за 10+ лет

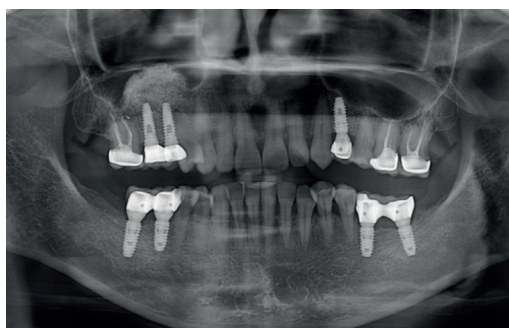
Информация о пациенте: **пациент А.** (женщина)



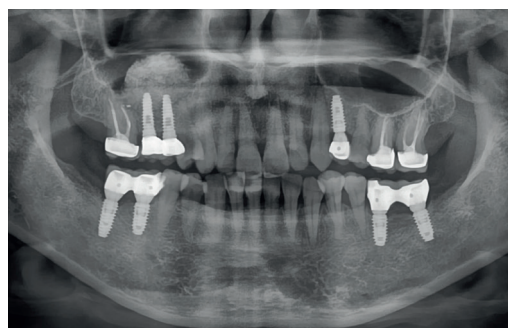2012. 17 АВГУСТА  
Предоперационная



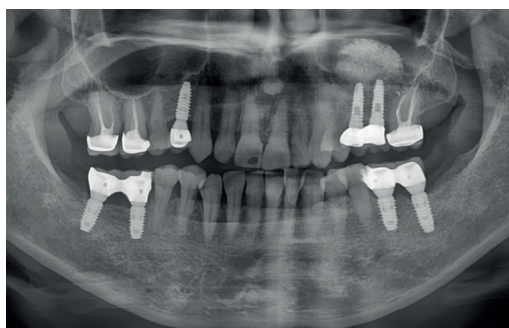
2012. 14 СЕНТЯБРЯ  
Установка имплантата



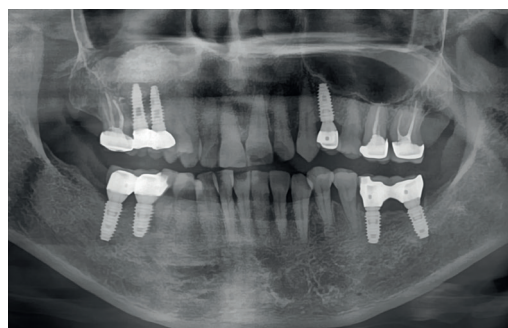
2014. НОЯБРЬ 05  
Последующее наблюдение: 2 года



2017. ДЕКАБРЬ 12  
Последующее наблюдение: 5 лет



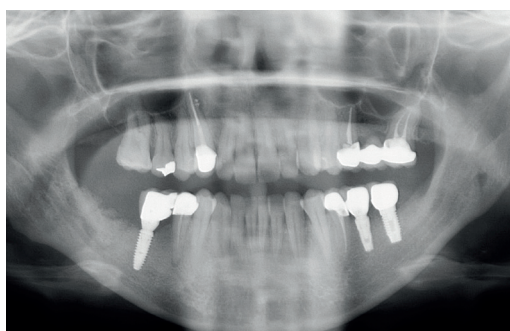
2022. 25 ОКТЯБРЯ  
Последующее наблюдение: 10 лет



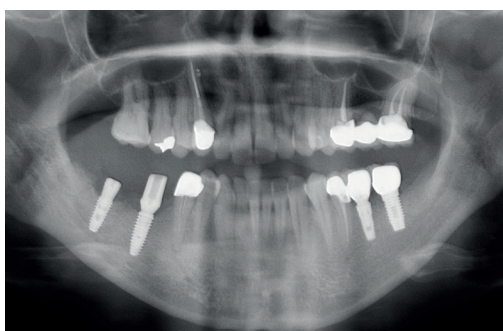
2023. 27 НОЯБРЯ  
Последующее наблюдение: 11 лет

## Долгосрочный клинический случай

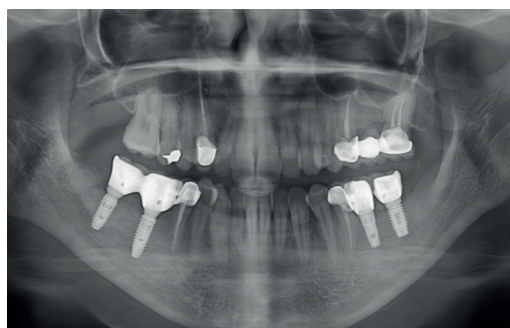
Информация о пациенте: **пациент В.** (женщина)



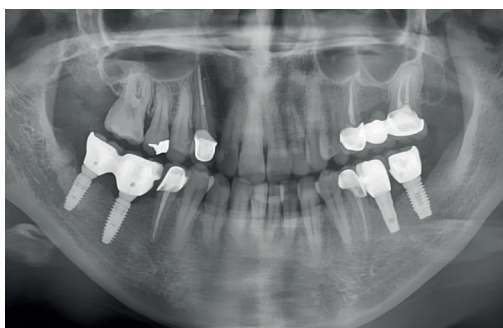2012. СЕНТ. 26  
Предоперационная



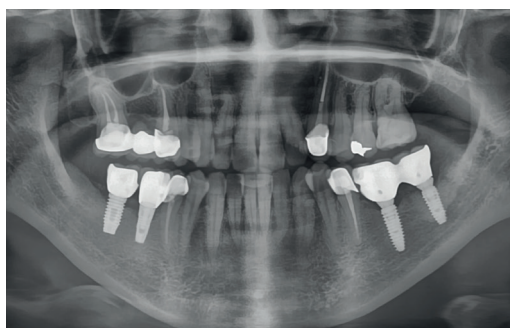
2012. СЕНТ. 27  
Установка имплантата



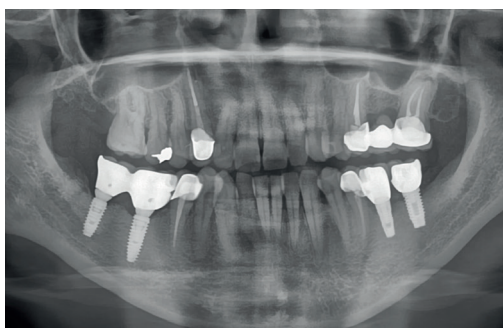2014. ИЮЛ. 14  
Последующее наблюдение: 2 года



2018. АПР. 05  
Последующее наблюдение: 6 лет



2019. 30 ОКТЯБРЯ  
Последующее наблюдение: 7 лет



2021. СЕНТ. 23  
Последующее наблюдение: 9 лет



**G•D•IFF**  
GENUINE DIFFERENCE

 **ACH Medical**  
Achieving the Future

**ACH Medical Co., Ltd.**  
28, Namyang-ro 930beon-gil, Namyang-eup,  
Hwaseong-si, Gyeonggi-do, 18255 Republic of Korea  
TEL +82-31-355-7110(Extension.3) FAX +82-31-355-  
6759  
[www.achmedical.com](http://www.achmedical.com)  
Copyright 2024. ACH Medical., Ltd. All Rights Reserved.

 **BONA DENT**  
Implantology

**ООО «БОНА-ДЕНТ»**  
г. Москва, Дмитровское ш., стр.5  
+7 495 104 77 73  
+7 977 627 72 83 (WhatsApp/Телеграм)  
[info@bona-dent.ru](mailto:info@bona-dent.ru)  
[www.bona-dent.ru](http://www.bona-dent.ru)  
[info@gdiff.ru](mailto:info@gdiff.ru), [www.gdiff.ru](http://www.gdiff.ru)